

Министерство науки и высшего образования Российской Федерации
Федеральное государственное бюджетное научное учреждение
«ТОМСКИЙ НАЦИОНАЛЬНЫЙ ИССЛЕДОВАТЕЛЬСКИЙ МЕДИЦИНСКИЙ ЦЕНТР
РОССИЙСКОЙ АКАДЕМИИ НАУК»
(Томский НИМЦ)

УДК 616.12-008.46-089

Reg. № НИОКТР: АААА-А17-117052310074-3

Reg. № ИКРБС



УТВЕРЖДАЮ

Врио директора Томского НИМЦ

Искр. РАН

В.А. Степанов

«28» января 2019 г.

ОТЧЕТ О НАУЧНО-ИССЛЕДОВАТЕЛЬСКОЙ РАБОТЕ

ГИБРИДНЫЕ И МИНИИНВАЗИВНЫЕ ТЕХНОЛОГИИ ХИРУРГИЧЕСКОГО ЛЕЧЕНИЯ
СЕРДЕЧНОЙ НЕДОСТАТОЧНОСТИ У БОЛЬНЫХ С СОЧЕТАННОЙ ПАТОЛОГИЕЙ
(промежуточный)


Руководитель НИР,
заведующий отделением
сердечно-сосудистой хирургии НИИ кардиологии
Томского НИМЦ, д-р мед. наук, профессор

В.М. Шипулин

Томск - 2018

СПИСОК ИСПОЛНИТЕЛЕЙ


Руководитель темы,
д-р мед. наук


21.12.18
Подпись, дата

В.М. Шипулин
(введение, заключение)


Исполнители темы

д-р мед. наук


21.12.18
Подпись, дата

С.А. Афанасьев
(основная часть, заключение)

аспирант


21.12.18.
Подпись, дата

Ю.И. Богданов
(основная часть)

д-р мед. наук


21.12.2018
Подпись, дата


А.А. Бощенко
(основная часть, заключение)

канд. мед. наук


21.12.18
Подпись, дата


В.Х. Ваизов
(основная часть)

д-р мед. наук

21.12.18

Подпись, дата


Ю.Ю. Вечерский
(основная часть, заключение)

канд. мед. наук


21.12.18.
Подпись, дата

А.М. Гусакова
(основная часть)

д-р мед. наук


21.12.18
Подпись, дата


А.В. Евтушенко
(основная часть, заключение)

канд. мед. наук


21.12.18.
Подпись, дата

В.В. Евтушенко
(основная часть)

канд. мед. наук



21.12.18

В.В. Затолокин

Подпись, дата

(основная часть)

Аспирант



21.12.18

И.С. Макогончук

Подпись, дата

(основная часть)

д-р мед. наук


21.12.18

Е.Н. Павлюкова

Подпись, дата

(основная часть, заключение)

врач ЛРНМИ



21.12.18

Ю.В. Саушкина

Подпись, дата

(основная часть)

канд. мед. наук


21.12.18

Т.Е. Сулова

Подпись, дата

(основная часть)

канд. мед. наук


21.12.18

Л.П. Цапко

Подпись, дата

(основная часть)

РЕФЕРАТ

Отчет 49 с., 14 рис., 3 табл., 37 источн.

ФИБРИЛЛЯЦИЯ ПРЕДСЕРДИЙ, ФУНКЦИОНАЛЬНЫЙ РЕЗЕРВ ПЕРФУЗИИ, СОЧЕТАННОЕ АТЕРОСКЛЕРОТИЧЕСКОЕ ПОРАЖЕНИЕ, КАРОТИДНАЯ ЭНДАРТЕРЭКТОМИЯ, АОРТОКОРОНАРНОЕ ШУНТИРОВАНИЕ, РАДИОЧАСТОТНАЯ АБЛАЦИЯ, ЭЛЕКТРОКАРДИОСТИМУЛЯЦИЯ, ИНДУЦИРОВАННАЯ ЛАЗЕРНАЯ ФЛЮОРЕСЦЕНЦИЯ, ПОВРЕЖДЕНИЯ МИОКАРДА

Цель работы: разработка, научное обоснование, анализ и внедрение в клиническую практику современных гибридных и миниинвазивных технологий лечения сердечной недостаточности у больных с сочетанной патологией.

Выполнены клинико-инструментальные исследования, в которые включали больных с сочетанным атеросклеротическим поражением сонных и коронарных артерий, пациенты с ИБС имеющие нарушения ритма сердца, пациенты с сердечной патологией (пороками сердца или ишемической болезнью сердца (ИБС)), осложненной длительно персистирующей фибрилляцией предсердий.

Определение локального симпатического тонуса сердца позволяют выявлять предикторы сохранённой функции синусового узла и некорректируемой фибрилляции предсердий, что позволит существенно снизить риск возникновения гемодинамически значимых осложнений у кардиохирургических больных после вмешательства

Предлагаемый способ закрытия ушка левого предсердия у пациентов с ИБС позволяет ограничить манипуляции на нем, сводя к минимуму количество осложнений, наряду с достижением надежной окклюзии ушка и высокой эффективности оперативного вмешательства.

Разработка технологии неразрушающего контроля морфологии миокарда на основе метода индуцированной лазерной флюоресценции позволяет интраоперационно оценить качество защиты миокарда, либо верифицировать зоны некроза. Различие в биохимических показателях, полученных путем наведенной флуоресценции из участков интактного миокарда и миокарда, на который нанесено острое повреждение, говорит о том, что данная методика позволяет оперативно оценить жизнеспособность кардиомиоцитов, не прибегая к морфологическому и гистохимическому исследованию тканей.

Пациенты, имеющие сочетанное атеросклеротическое поражение сонных и коронарных артерий, требуют дифференцированного подхода к хирургическому лечению. Необходимо учитывать не только характер и степень стенозирования сосудов, клинические проявления коронарной и цереброваскулярной недостаточности, но и

функциональный резерв перфузии сердца и головного мозга. Рациональное использование нагрузочной пробы с дозированной гипоксией под контролем ЭИТ позволяет объективно оценить функциональный резерв перфузии головного мозга. Полученные сведения дополняют и расширяют арсенал данных для выбора оптимальной тактики хирургического лечения этой категории больных с целью улучшения функциональных результатов кардиохирургических операций и снижения количества осложнений.

Область применения – сердечно-сосудистая хирургия, технологии перфузиолого-анестезиологического обеспечения кардиохирургических вмешательств, торакальная хирургия.

СОДЕРЖАНИЕ

СПИСОК ИСПОЛНИТЕЛЕЙ	2
РЕФЕРАТ	4
СОДЕРЖАНИЕ.....	6
ОПРЕДЕЛЕНИЯ, ОБОЗНАЧЕНИЯ, СОКРАЩЕНИЯ	7
ВВЕДЕНИЕ.....	9
ОСНОВНАЯ ЧАСТЬ.....	11
Раздел 1. Интраоперационное определение локального симпатического тонуса сердца для оценки полноты денервации миокарда.....	14
Раздел 2. Способ выключения ушка левого предсердия во время операции коронарного шунтирования у пациентов с ишемической болезнью сердца и фибрилляцией предсердий.....	27
Раздел 3. Интраоперационная оценка трансмуральности деструкции миокарда предсердий при радиочастотной аблации.....	37
ЗАКЛЮЧЕНИЕ.....	45
СПИСОК ИСПОЛЬЗОВАННЫХ ИСТОЧНИКОВ.....	46

ОПРЕДЕЛЕНИЯ, ОБОЗНАЧЕНИЯ, СОКРАЩЕНИЯ

В настоящем отчете о НИР приводятся следующие сокращения:

АВ	атриовентрикулярный
АД	артериальное давление
АК	аортальный клапан
ААТ	антиаритмическая терапия
БСК	болезни системы кровообращения
ДСУ	дисфункция синусо-предсердного узла
ИБС	ишемическая болезнь сердца
ИВЛ	искусственная вентиляция легких
ИК	искусственное кровообращение
ИЛФ	индуцированная лазерная флюоресценция
КА	коронарные артерии
КП	кардиоплегия
ЛЖ	левый желудочек
ЛП	левое предсердие
ЛЖ	левый желудочек
МК	митральный клапан
123I-МИБГ	123I-метайодбензилгуанидин
ПЖ	правый желудочек
ПП	правое предсердие
РЧ	радиочастотный
СИ	сердечный индекс
СН	сердечная недостаточность
СР	синусовый ритм

СУ	синусо-предсердный узел
ФВ	фракция выброса (левого желудочка)
ФП	фибриляция предсердий
ФРП	функциональный резерв перфузии
ЧСЖ	частота сокращений желудочков сердца
ЧСС	частота сердечных сокращений
ЭКС	электрокардиостимуляция

ВВЕДЕНИЕ

В настоящее время в теоретической и клинической кардиологии особое внимание уделяется изучению тонких механизмов развития и прогрессирования сердечной недостаточности как основного состояния, ухудшающего прогноз пациентов с сердечно-сосудистыми заболеваниями. Диагностика подобных состояний лежит в основе как теоретических, так и клинических исследований и спектр методик очень широк: от биохимических маркеров до высокотехнологичных методов, основанных на различных физических принципах (ультразвуковое исследование, рентгеновская компьютерная томография, радиоизотопное исследование, магнитно-резонансная томография, позитронно-эмиссионная томография, импедансометрия и т.д.) Однако, до настоящего времени в этой области нерешенными остаются ряд вопросов. В частности, ранняя диагностика ультраструктурного повреждения миокарда в режиме реального времени, определение локального симпатического тонуса сердца и профилактика внутрисердечных тромбозов. Особое значение эта проблема приобретает с развитием гибридных и минимально инвазивных процедур на сердце и магистральных сосудах, где визуализации и мониторингу витальных функций придается особое значение. Исходя из этого, была поставлена цель исследования: Разработка, научное обоснование, анализ и внедрение в клиническую практику современных гибридных и миниинвазивных технологий диагностики и лечения сердечной недостаточности у больных с сочетанной патологией.

В течение отчетного периода выполнены клинические разработки по следующим задачам:

1. Разработать и обосновать технология количественной оценки локального симпатического тонуса сердца и качества симпатической денервации сердца, выполняемой для снижения локального симпатического тонуса сердца и предотвращения возникновения пароксизмов наджелудочковых тахикардий в послеоперационном периоде
 - Разработка и обоснование технологии определения предикторов сохраненной функции синусового узла
 - Верификация предложенной технологии
2. Разработка нового безопасного и легко воспроизводимого способа закрытия ушка левого предсердия с целью профилактики тромбоэмболических осложнений для использования во время операций на сердце в том числе миниинвазивных и гибридных.
3. Разработка технологии неразрушающего контроля морфологии миокарда на основе метода индуцированной лазерной флюоресценции (ИЛФ).
 - адаптация технологии ИЛФ для интраоперационного использования

- Изучение параметров ИЛФ при различных видах повреждения миокарда
- Выделение критериев различных видов повреждения миокарда на основании метода ИЛФ

ОСНОВНАЯ ЧАСТЬ

МАТЕРИАЛ И МЕТОДЫ

Объект и дизайн исследования:

В исследовании будут включены следующие категории пациентов:

- Пациенты с ишемической болезнью сердца, которым показано хирургическое лечение ИБС, имеющие нарушения ритма сердца и риск тромбообразования в ушке левого предсердия на этом фоне.
- Пациенты с сердечной патологией (пороками сердца или ишемической болезнью сердца (ИБС)), осложненной длительно персистирующей фибрилляцией предсердий, которым планируют выполнение радиочастотной фрагментации предсердий по схеме «Лабиринт»,

Для каждого исследования будут сформированы группы с критериями включения и исключения в зависимости от поставленных исследователями задач и способами их решения, а также сформирован индивидуальный дизайн исследования для каждой задачи, поскольку характер исследования носит как проспективный так и ретроспективный характер.

Используемое оборудование:

1. Велоэргометр.
2. Электрокардиограф.
3. Аппараты для ультразвукового исследования сердца.
4. Гамма-камера.
5. Компьютерный томограф и магниторезонансный томограф.
6. Аппаратно-программный комплекс для электрофизиологических исследований сердца и радиочастотной деструкции проводящих путей сердца
7. Многокамерный электрокардиостимулятор
8. Вакуумные стабилизаторы сердца
9. Реактивы и оборудование для проведения морфологических, гистохимических, биохимических исследований, в том числе изучения энергетического метаболизма миокарда.
10. Рабочее место для проведения анализа морфологических изображений.
11. Медикаментозные средства.
12. Интракоронарные шунты (100 шт.)
13. Система аутоотрансфузии крови (Селсейвер) (3 шт.)
14. Установка для подачи углекислого газа в область анастомоза – блоуер (1 шт.)
15. Набор инструментов для коронарной хирургии (2 набора)

16. Осветитель налобный ксеноновый (3 шт.)
17. CO2 инкубатор
18. Медицинские центрифуги
19. Микроанализатор электролитов и газов крови Stat Profile 5
20. Ксенон медицинский
21. Церебральные оксиметры 3 шт. с датчиками и электродами для мониторингования BIS
22. Газоанализатор с датчиками кислорода
23. Онкометр
24. Установки для проведения внутриаортальной баллонной контрпульсации
25. Устройства для проведения вспомогательного кровообращения
26. Ультразвуковые сканеры
27. Мониторы для суточной регистрации ЭКГ и АД
28. Генератор РЧ-тока «Биоток» (Россия)
29. Биполярный электрод AtriCure
30. электронавигационная система CARTO 3
31. электрофизиологическая станция ЭЛКАРТ II.
32. орошаемый катетер Navistar ThermoCool (Biosense Webster).
33. Криостат,
34. Саный микротом СД-2,
35. Микрометр окулярный
36. Бинокулярный микроскоп
37. Ультратом
38. Аппаратно-программный комплекс для электрофизиологических исследований сердца и радиочастотной деструкции проводящих путей сердца и др.
39. Многофункциональная рабочая станция «Cardiovit AT-104 PC Ergo-Spiro» фирмы SCHILLER (Швейцария)
40. Аппарат искусственного кровообращения
41. Прибор STAT PROFILE 5 фирмы NOVA BIOMEDICAL (США) для определения газового состава крови
42. Ацидогастрометр «АГМ-03»
43. Церебральный оксиметр INVOS Somanetics
44. Система ультразвуковой диагностики «Вивид» («Vivid») 7 (тип датчика: трансторакальный М3S; чрезпищеводный 6Т; трехмерный 3V). «General Electrics Vingmed Ultrasound A/S», Норвегия, №2002/12.

45. Аппарат искусственного кровообращения «Штокерт С3» (Stockert C3) в комплекте с принадлежностями. «STOKERT Instrumente GmbH-DIDECO S.p.A.», Германия-Италия, №2001/396. Аналог: Аппарат искусственного кровообращения Jostra HL, с гипотермом HCU, «Jostra», Германия, 97/1151.
46. Аппарат наркозный «Фабиус» (Fabius) в комплекте с принадлежностями. «Дрегер Медикал АГ и Ко. КгаА-Норт Американ Дрегер», Германия-США, 2001/989.
47. Электрокардиограф MAC 1100 «GE Medical Systems Information Technologies GmbH», Германия, 2001/588.
48. Магнитно-резонансный томограф «1,5Т Сигна Иксайт» (1,5T Signa EXCITE HD). General Electrics, США, 96/204.
49. Радиочастотный деструктор миокарда с набором пенетрирующих электродов для радиочастотной деструкции.
50. Аппарат электрохирургический (нож-коагулятор) «Форс» (Force). ValleyLab, США, 2001/148.
51. Набор ИФА MetCombi ELISA (фирма IBL, Гамбург, Германия)
52. Набор ИФА Noradrenalin ELISA (фирма IBL, Гамбург, Германия)

Раздел 1. Интраоперационное определение локального симпатического тонуса сердца для оценки полноты денервации миокарда

Автономная нервная система играет важную роль в модуляции нормальной сердечной электрофизиологии. Это достигается с помощью сложной сети пред- и постганглионарных симпатических и парасимпатических волокон, синапсы которых имеются на внешних и внутренних сердечных ганглиях, и, в конечном счете, непосредственно иннервируют кардиомиоциты [1]. Изменения вегетативного тонуса могут вызвать изменения электрофизиологических свойств в кардиомиоцитах, которые могут проявляться клинически несколькими путями, начиная от изменений в частоте сердечных сокращений и заканчивая нарушениями сердечного ритма. Среди сложных, спорных и во многом противоречивых механизмов развития фибрилляции предсердий (ФП), сердечная вегетативная нервная система (ВНС) может сыграть решающую роль в её иницировании и поддержании [2]. Поэтому денервация может быть одним из механизмов, способным усилить терапевтические эффекты различных процедур для лечения ФП. Тем не менее, долгосрочный эффект денервации в хирургическом лечении ФП до сих пор до конца не изучен [3]. Взаимосвязи между вегетативным тонусом и эволюцией сердечных аритмий являются областями для развития исследований с увеличивающимся количеством доказательств ключевой роли вегетативных ганглиев и симпатических нервов в патогенезе фибрилляции предсердий [1]. Нейрогуморальная активация, при которой повышенная активность вегетативной нервной системы (ВНС) является ключевым компонентом, играет ключевую роль в генезе сердечной недостаточности. Нейрогуморальная система оказывает влияние на многие органы, и в настоящее время наши знания о молекулярных и системных путях, участвующих в нейрогуморальной активации являются неполными [4]. Все методы оценки степени активности вегетативной нервной системы имеют ограничения, и они не являются взаимозаменяемыми. Данные методы включают определение содержания норадреналина, микронейрографию, радиоизотопные методики, спектральный анализ частоты сердечных сокращений и артериального давления (вариабельности сердечного ритма, чувствительности барорецепторов, турбулентность сердечного ритма) [4]. Было показано, что для снижения смертности при сердечной недостаточности, механизм действия многих препаратов связан с ослаблением влияния симпатической нервной системы и стимуляции парасимпатической [4]. Тем не менее, противопоказания к приёму лекарств, побочные эффекты и недостаточное ослабление влияния симпатической нервной системы, является вопросом, вызывающим озабоченность эффективностью фармакологического подхода [5]. Это привело к появлению более новых методик лечения с применением устройств для

симпатической модуляции, показывающих обнадеживающие результаты [4], [6] - [8]. Тем не менее, сама технология хирургической денервации вызывает ряд вопросов, поэтому, разработка новых способов симпатической денервации и изучения её эффективности, является в настоящее время актуальной проблемой.

Известны способы изучения симпатической иннервации сердца, однако, ни один из них не является количественным, такие как оценка состояния вегетативной иннервации сердца путем определения вариабельности сердечного ритма и лабораторного измерения концентрации адреналина и норадреналина в плазме крови [9].

Также известен способ отбора пациентов для хирургического лечения длительно персистирующей фибрилляции предсердий, характеризующийся тем, что пациенту интраоперационно выполняют чреспищеводное ультразвуковое исследование сердца и при отсутствии тромбоза полостей сердца производят электроимпульсную кардиоверсию, после которой, в случае восстановления синусового ритма, выполняют эпикардальное электрофизиологическое исследование и при значениях времени восстановления функции синусового узла не более 1500 мс, скорректированного времени восстановления функции синусового узла не более 900 мс, точки Венкебаха не менее 90, прогнозируют восстановление синусового ритма достаточной частоты после хирургического лечения фибрилляции предсердий [10]. Еще одним известным способом является оценка симпатического тонуса сердца с использованием сцинтиграфии миокарда с ^{123}I -метайодбензилгуанидином (^{123}I -МИБГ) во время которой оценивается общая симпатическая активность по соотношению «сердце/средостение» («С/Ср»), скорость вымывания индикатора, и регионарная симпатическая активность по дефекту накопления радиофармпрепарата.

Недостатком этих способов является то, что они дают лишь косвенную информацию о преобладании тонуса симпатического или парасимпатического звеньев вегетативной нервной системы (ВНС) и являются абсолютно неинформативными в оценке локального симпатического тонуса сердца, а электрофизиологическая оценка функции синусового узла достаточно трудоёмка и невыполнима у пациентов с внутрисердечным тромбозом. Также важным недостатком сцинтиграфического способа является отсутствие четких диагностических критериев и референсных методов исследования. Кроме того, этот способ является достаточно небезопасным как для пациента, так и для исследователя, т.к. связан с радиоактивным излучением.

Учитывая многоплановость вегетативных влияний на различные структурные и функциональные элементы сердца, а также ведущую роль симпатических нейромедиаторов в патогенезе сердечной недостаточности, нами сформулирована нулевая

гипотеза исследования, которая заключается в том, что функция синусового узла у пациентов с длительно персистирующей ФП зависит от содержания симпатических медиаторов в коронарной кровотоке.

Для проверки этой гипотезы нами изучена группа из 53 пациентов, с пороками митрального клапана и длительной персистенцией ФП, подвергнутых хирургическому лечению по поводу основного заболевания и распределенных на 2 группы в соответствии с целью исследования (рисунок 1).

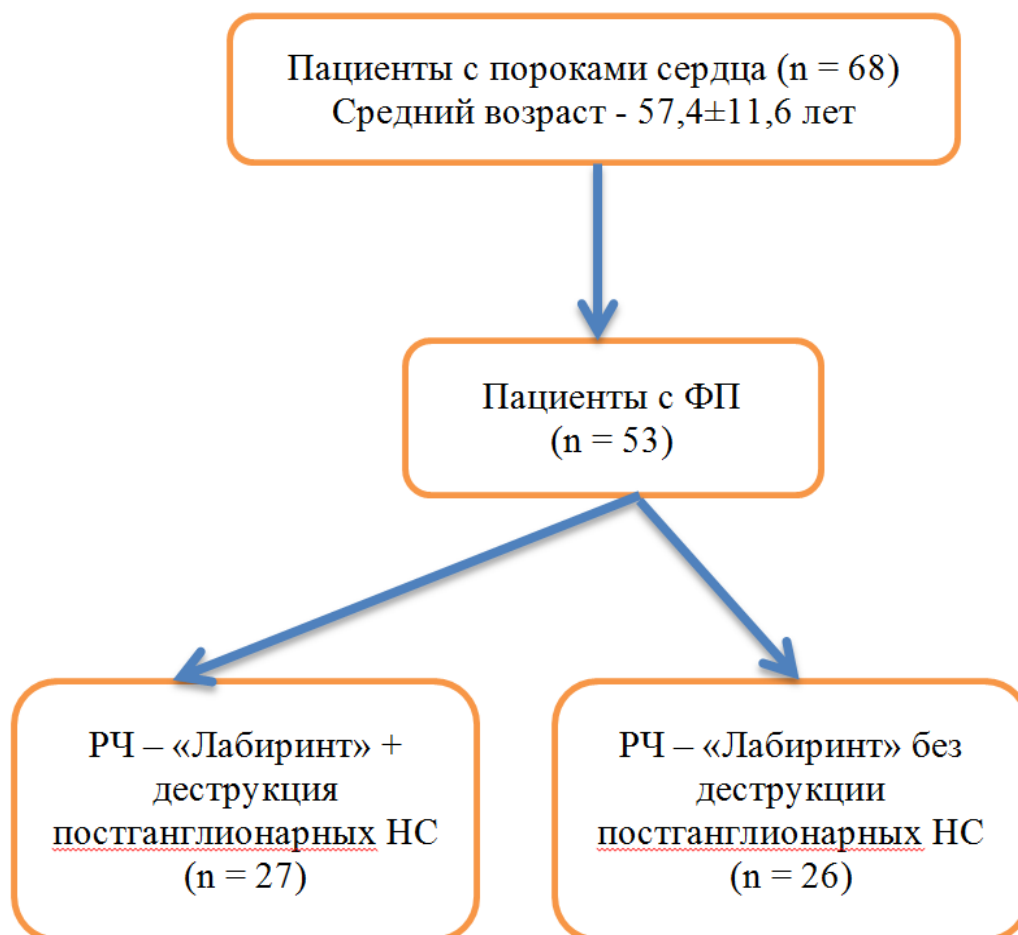


Рисунок 1 – Дизайн исследования. Распределение пациентов для изучения возможностей РЧ-денервации сердца

Основные клинические и инструментальные характеристики пациентов наряду с электрофизиологическими показателями приведены в таблице 1.

При этом следует отметить исходную однородность групп: исходно статистически значимых различий между подгруппами пациентов с ФП нет. Проверка однородности дисперсий проведена с использованием теста Левена (Levene's test). С учетом того, что данные в подгруппах не отвечали законам правильного распределения, то их сравнение выполнено с использованием непараметрического критерия для независимых переменных

– теста Манна-Уитни (Mann-Whitney U-test) (таблица 1). Всем пациентам проведено дооперационное исследование симпатической иннервации сердца с использованием радиоизотопного метода – однофотонной эмиссионной томографии с РФП (^{123}I -МИБГ). При проведении данного метода обследования изучались следующие показатели: индекс «сердце-средостение», раннее и отсроченное время вымывания РФП, а также дефект накопления РФП. Для повышения чистоты получаемых данных за 7 дней до проведения каких-либо

Таблица 1 – Инструментальные, клинические и электрофизиологические данные пациентов, которым выполнено хирургическое лечение ФП

Показатель	РЧ-«Лабиринт» + десимпатизация (n=27) Me (Q1; Q3)	РЧ-«Лабиринт» без десимпатизации (n=26) Me (Q1; Q3)	p-value
Возраст, лет	59,0 (53,0; 64,0)	53,0 (50,0; 59,0)	0,37
ЛП до операции, мм	51,0 (47,0; 55,0)	50,0 (50,0; 53,0)	0,62
ПЖ до операции, мм	24,0 (21,0; 28,0)	25,0 (23,0; 27,0)	0,71
МЖП до операции, мм	10,0 (9,0; 11,0)	10,0 (9,0; 10,5)	0,92
КДР до операции, мм	53,0 (48,0; 58,0)	48,5 (46,0; 52,0)	0,11
КСР до операции, мм	33,0 (31,0; 40,0)	34,0 (32,0; 37,0)	0,98
ФВ(М) до операции, %	63,0 (54,0; 70,0)	58,5 (51,0; 62,0)	0,22
КДО до операции, мл	123,0 (99,0; 168,0)	111,0 (83,0; 112,0)	0,21
КСО до операции, мл	45,0 (34,0; 71,0)	37,5 (35,0; 39,0)	0,41
ФВ(В) до операции, %	66,0 (57,0; 68,0)	61,5 (54,0; 66,0)	0,16
МК Гр до операции	6,8 (2,0; 10,0)	3,0 (2,0; 5,0)	0,59
МК Рег до операции	3,0 (1,0; 4,0)	2,0 (1,0; 3,0)	0,25
СДПЖ до, мм рт.ст.	45,0 (40,0; 52,0)	41,5 (36,0; 50,0)	0,46
Время ИК, мин	132,0 (110,0; 161,0)	147,5 (144,0; 153,0)	0,43
Пережата Ао, мин	78,0 (58,0; 98,0)	89,0 (73,0; 120,0)	0,36
Риск по EuroSCORE, %	3,2 (2,1; 7,05)	3,3 (3,2; 6,2)	0,83
Риск по EuroSCORE, балл	4,5(3,0; 7,0)	4,0 (4,0; 6,0)	0,98
ВВФСУ до операции, с	907,0 (810,0; 1142,0)	1032,0 (877,0; 1042,0)	0,65
КВВФСУ до операции, с	156,0 (98,0; 246,0)	158,0 (125,0; 200,0)	0,82
Т.Венкебаха до операции	160,0 (140,0; 180,0)	190,0 (180,0; 190,0)	0,04

исследований пациентам отменялись любые препараты, способные повлиять на симпатический тонус. Пациенты отбирались для хирургического лечения ФП по запатентованному нами алгоритму, утвержденному в качестве медицинской технологии (патент №2486868 от 10 июля 2013г.). В соответствии с ней же интраоперационно всем пациентам с ФП проводилось изучение интраоперационно всем пациентам с ФП проводилось изучение функции синусового узла с использованием технологии (патент №2486868 от 10 июля 2013г.). В соответствии с ней же интраоперационно всем пациентам с ФП проводилось изучение функции синусового узла с использованием технологии (патент №2486868 от 10 июля 2013г.).

Интраоперационно всем пациентам, независимо от определенной функции синусового узла проводился забор крови на анализ из восходящей аорты и коронарного синуса дважды. Первые пробы брались после подключения аппарата искусственного кровообращения, но до вмешательств на предсердиях и пережатия аорты. Через 10 минут после снятия зажима с аорты и восстановления сердечной деятельности, но до введения каких-либо симпатомиметических препаратов проводился повторный забор проб крови из восходящей аорты и коронарного синуса. В пробах крови оценивалось содержание катехоламинов и их метаболитов: адреналина, норадреналина, метанефрина и норметанефрина. Пациенты с длительно персистирующей ФП, которым хирургическое лечение ФП не проводилось, в связи с выявленной ДСУ, вошли в исследование по выявлению нейрогуморальных предикторов дооперационной ДСУ у пациентов с длительно персистирующей ФП.

Перед выпиской из стационара пациентам повторно проводилась однофотонная эмиссионная томография с РФП (^{123}I -МИБГ) и определением индекса «сердце-средостение», раннего и отсроченного времени вымывания РФП и дефекта накопления РФП.

Полученные данные анализировались, обрабатывались. Статистическая обработка проводилась с использованием пакета анализа “Statistica 10” (StatSoft), сравнение данных по группам и подгруппам проводилось с использованием непараметрического критерия для независимых переменных – теста Манна-Уитни (Mann-Whitney U-test), корреляционный анализ проводился с использованием r-критерия Спирмена (Spearman r-test), зависимые переменные оценивались с использованием теста Фридмана (Friedman ANOVA-test). Различия считались статистически значимыми при уровне значимости «р» равном 0,05, соответственно, доверительная вероятность (Рдов)=0,95.

Соотношение нейрогуморальных и электрофизиологических показателей сердца

При проведении корреляционного анализа полученных уровней нейромедиаторов с данными электрофизиологического исследования выявлено, что норадреналин в пробах из коронарного синуса даёт высокую степень обратной корреляции с электрофизиологическими показателями синусового узла.

Корреляционный анализ проводился с использованием теста Спирмена, за высокую степень корреляции, как и в предыдущих анализах, принимали показатель $r > |0,8|$ (рисунок 2 и 3).

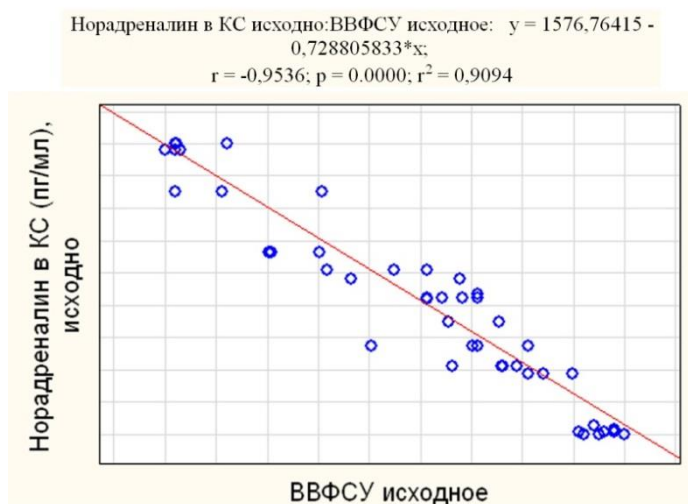


Рисунок 2 – Корреляция ВВФСУ с уровнем норадреналина в пробах крови из коронарного синуса. Коэффициент Спирмена (r) = -0,95

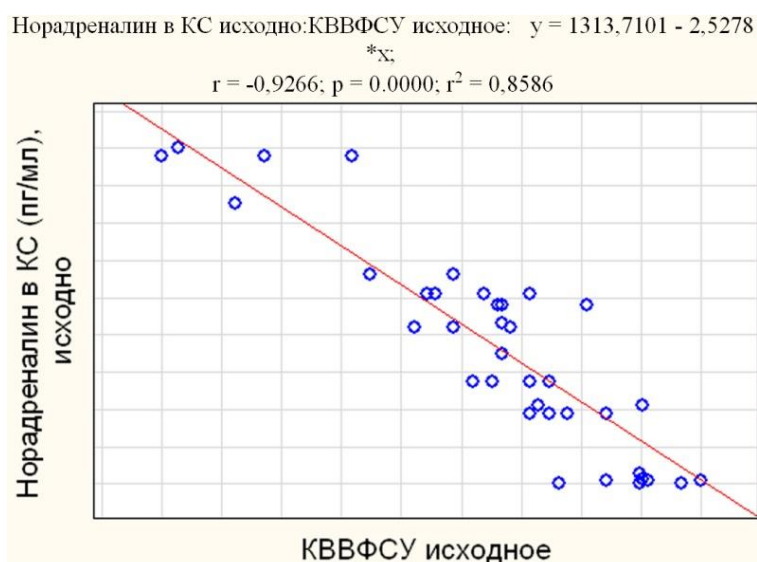


Рисунок 3 – Корреляция КВВФСУ с уровнем норадреналина в пробах крови из коронарного синуса. Коэффициент Спирмена (r) = -0,92

Таким образом, можно сделать вывод, что содержание катехоламинов в коронарном русле может служить маркером функции синусового узла. Чем ниже уровни

катехоламинов в постганглионарных сплетениях сердца, тем сильнее страдает функция синусового узла. Данный вывод позволяет предположить, что существуют пороговые значения катехоламинов, определение которых позволит диагностировать наличие у пациента дисфункции синусового узла, не прибегая к проведению ЭФИ. Это может стать ключевым фактором в выявлении нарушений функции водителя ритма сердца, у пациентов с длительно персистирующей ФП без эпизодов синусового ритма, имеющих противопоказания к электроимпульсной терапии или проведению ЭФИ.

Нейрогуморальные предикторы сохранённой функции синусового узла

Повышение качества радиочастотной фрагментации предсердий по схеме «Лабиринт» за счёт восстановления синусового ритма достаточной частоты (4 по шкале Santa Cruz [11]), а также предотвращение пароксизмов наджелудочковых тахикардий и дисфункции синусового узла в раннем послеоперационном периоде является актуальной проблемой современной хирургической аритмологии. Наджелудочковые аритмии в раннем послеоперационном периоде существенно ухудшают показатели гемодинамики пациентов, что приводит к пролонгированию нахождения этих пациентов в палате интенсивной терапии, повышает риск тромбоэмболических осложнений. При этом, не менее опасной является дисфункция синусового узла, которая может привести к асистолии и требует проведения временной ЭКС в течение длительного времени, чаще всего, заканчивающаяся имплантацией постоянного искусственного водителя ритма. Таким образом, предотвращение развития жизнеугрожающих аритмий путем выбора грамотной стратегии и тактики в отношении фибрилляции предсердий, является одной из ведущих задач.

Известны способы изучения вегетативной иннервации сердца, однако, ни один из них не является количественным, такие как способы оценки состояния вегетативной иннервации сердца путем определения вариабельности сердечного ритма и лабораторного измерения концентрации адреналина и норадреналина в плазме крови [9, 12].

Оценка функции синусового узла у пациентов с длительно персистирующей фибрилляцией предсердий крайне затруднительна и может не дать окончательного ответа на вопрос о том, имеется ли у пациента с длительно персистирующей ФП дисфункция синусового узла или нет.

Нами был разработан алгоритм отбора пациентов на хирургическое лечение длительно персистирующей фибрилляции предсердий, базирующийся на электрофизиологическом изучении функции синусового узла. В его основу легло определение у пациентов с длительно персистирующей ФП времени восстановления

функции синусового узла (ВВФСУ) и скорректированного времени восстановления функции синусового узла (КВВФСУ). Для этого пациентам после проведенного чреспищеводного ультразвукового исследования сердца и исключения внутрисердечного тромбоза на операционном столе восстанавливался синусовый ритм электроимпульсной терапией. После этого выполнялось эпикардальное электрофизиологическое исследование с использованием мобильного электрофизиологического комплекса «Элкарт-М» (НПО «Электропульс»), во время которого оценивались ВВФСУ и КВВФСУ. При сохраненной функции синусового узла (время восстановления функции синусового узла менее 1500 мс, скорректированное время восстановления функции синусового узла менее 900 мс) таким пациентам проводилось хирургическое лечение ФП (радиочастотная фрагментация предсердий по схеме «Лабиринт III»). В случае диагностирования дисфункции синусового узла (ВВФСУ более 1500 мс, КВВФСУ более 900 мс) хирургическая коррекция фибрилляции предсердий таким пациентам не проводилась.

Данный способ изучения функции синусового узла и основанный на его принципе алгоритм отбора пациентов на хирургическое лечение ФП хорошо себя зарекомендовали, т.к. позволили статистически значимо снизить количество имплантированных искусственных водителей ритма в послеоперационном периоде, однако, имеют существенные ограничения в применении у пациентов с внутрисердечными тромбозами. Данная категория пациентов имеет противопоказание к восстановлению ритма, что не позволяет провести электрофизиологическое исследование функции СУ.

В связи с этим, актуальным является выявление предикторов сохраненной функции синусового узла, которые можно оценить, невзирая на вышеописанные ограничения.

Нами была выдвинута гипотеза о возможных нейрогуморальных факторах, способных по принципу, как прямого воздействия, так и отрицательной обратной связи на клетки проводящей системы сердца, оказывать влияние на функцию синусового узла. Объектом изучения стали адреналин, норадреналин и их метаболиты, содержащиеся в плазме крови восходящей аорты и коронарного синуса. При этом, для снижения воздействия сторонних факторов, пациентам за 7 дней до операции отменяли, по возможности, все препараты, способные оказать влияние на симпатический тонус сердца. Также во время самого вмешательства до забора всех необходимых проб крови на гормоны и их метаболиты полностью исключается введение каких-либо симпатомиметических препаратов и ганглиоблокаторов. Интраоперационно, после подключения искусственного кровообращения устанавливают катетеры в восходящую аорту и коронарный синус, из которых выполняют взятие проб крови (рисунок 4).

Пошагово технология осуществляется следующим образом. В условиях операционной и вводного наркоза, пациента интубируют, канюлируют центральные вены и лучевую артерию слева. После достижения необходимой глубины тотальной внутривенной или ингаляционной анестезии операционное поле обрабатывают раствором антисептика, отграничивают стерильным бельём. Разрезают кожу, подкожную клетчатку, выполняют срединную стернотомию, продольную Т-образную перикардотомию. Выполняют чреспищеводную ЭхоКС, при отсутствии внутрисердечного тромбоза таким пациентам после гепаринизации восстанавливают синусовый ритм электроимпульсной терапией. После этого выполняют эпикардальное ЭФИ сердца для определения функции синусового узла (патент №2486868 от 10 июля 2013г.). При сохраненной функции синусового узла пациент попадает в группу для хирургического лечения фибрилляции предсердий, при дисфункции синусового узла хирургическое лечение фибрилляции предсердий не выполняется. Далее подключают аппарат искусственного кровообращения по схеме «полые вены - аорта». В восходящую аорту устанавливают канюлю для взятия проб крови. После начала искусственного кровообращения пережимают турникетами полые вены и выполняют правую атриотомию. Устанавливают катетер в устье коронарного синуса. Берут пробы крови из восходящей аорты (5 мл) и устья коронарного синуса (5 мл), определяют в них уровни адреналина, норадrenalина, метанефрина и норметанефрина.

Далее пережимают восходящую аорту и выполняют кардиоплегию. Затем выполняют радиочастотную фрагментацию предсердий по линиям, совпадающим со схемой «Лабиринт-III» и деструкцию зон локализации параганглионарных нервных сплетений (у пациентов с сохранённой функцией СУ). У пациентов с выявленной ДСУ хирургическое лечение ФП не выполняется.

Следующим шагом выполняют основной этап планируемой операции, затем ушивают разрезы предсердий, дезаэрацию полостей и восстанавливают сердечную деятельность.

Дренируют полость перикарда и переднее средостение. Гемостаз. Металлоостеосинтез грудины провололочными лигатурами. Послойное ушивание раны. Раствор антисептика. Асептическая повязка.

Анализ данных показал, что наиболее чувствительными показателями в оценке функции синусового узла является содержание норадrenalина в коронарном синусе и метанефрина и норметанефрина в восходящей аорте до вмешательства.

Для количественного определения норадrenalина в плазме крови использован набор Noradrenalin ELISA (фирма IBL, Гамбург, Германия). Данный набор основан на

твёрдофазном иммуноферментном анализе с использованием «сэндвич»-метода. Антиген иммобилизован на поверхности лунок планшета (твёрдой фазе). Экстрагированные калибраторы, контроли и исследуемые образцы, а также иммобилизованный на твёрдой фазе аналит конкурируют за ограниченное число центров связывания специфичных антител. Когда система достигает равновесия, несвязавшийся антиген и несвязавшиеся комплексы антиген-антитело удаляют промывкой. Связавшиеся антитела выявляют конъюгатом антикроличьих IgG с пероксидазой. В качестве субстрата используется ТМБ. Интенсивность реакции измеряют при длине волны 450 нм. Количественное содержание аналита в образцах вычисляется по стандартной кривой, построенной по калибраторам с известной концентрацией.

Для количественного определения свободного метанефрина и норметанефрина в плазме крови использован набор MetCombi ELISA (фирма IBL, Гамбург, Германия). Метод определения основан на принципе конкурентного иммуноферментного анализа, при котором биотинилированные и несвязанные с биотином антигены конкурируют за ограниченное количество сайтов связывания антител. Количество биотинилированных антигенов, связавшихся с антителами будет обратно пропорционально аналитической концентрации антигенов в образцах. Когда система приходит к равновесию, несвязавшиеся биотинилированные антигены удаляют промыванием, а количество антител, связавшихся с биотинилированными антигенами, определяют с помощью конъюгата стрептавидин-пероксидаза. В качестве субстрата используют ТМБ. Количественное содержание в исследуемых образцах оценивают, сравнивая ферментативную активность образца с калибровочной кривой, построенной с помощью поставляемых в наборе стандартов.

Техническим результатом предлагаемого способа является возможность выявлять предикторы сохранённой функции синусового узла и некорректируемой фибрилляции предсердий, что позволяет существенно снизить риск возникновения гемодинамически значимых осложнений у кардиохирургических больных после вмешательства.

К сожалению, данный анализ не позволил установить точную корреляцию между уровнем гормонов и их метаболитов и развитием ДСУ, т.к. у пациентов с исходной дисфункцией синусового узла, включенных в исследование, после проведения электроимпульсной терапии полностью отсутствовала активность предсердий. Поэтому

для определения

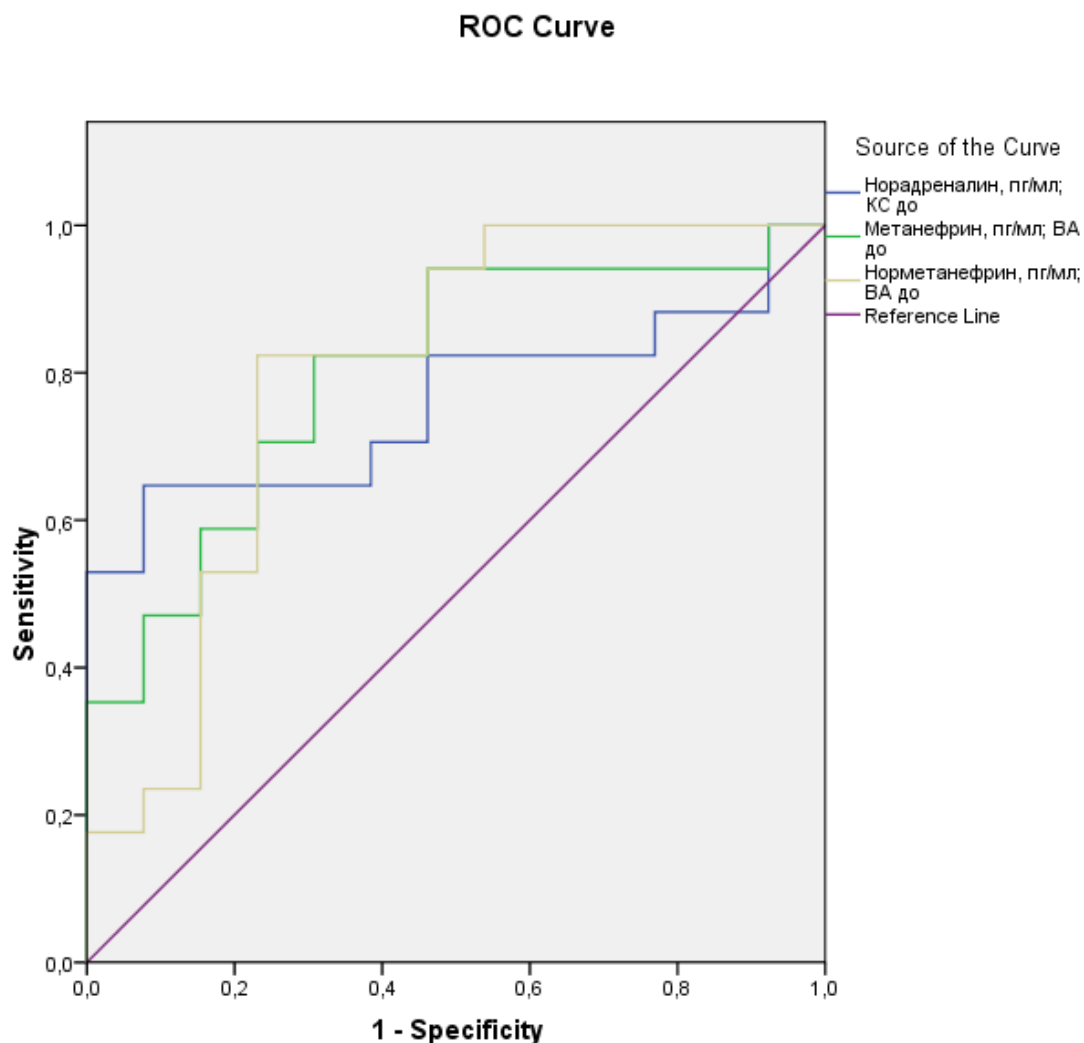


Рисунок 4 – ROC-анализ для уровней норадреналина в коронарном синусе и метанефрина и норметанефрина в восходящей аорте до основного этапа операции

диагностических критериев исходной дисфункции синусового узла нами была создана модель на основании ROC-анализа, конечной точкой которого было эффективное лечение длительно персистирующей ФП. При построении ROC-кривых было выявлено, что предикторами сохранённой функции синусового узла являются уровни норадреналина в коронарном синусе, а также метанефрина и норметанефрина в восходящей аорте. Определением пересечения точек чувствительности и специфичности были определены пороговые значения уровней катехоламинов. Так, пороговыми значениями явились: для норадреналина в коронарном синусе – более 819,9 пг/мл, метанефрина в восходящей аорте – более 18,83 пг/мл, норметанефрина в восходящей аорте – более 15,27 пг/мл. При этом,

ROC-анализ показал площадь под кривой для норадреналина 0,8, для метанефрина 0,8, для норметанефрина 0,82, что говорит о хорошем качестве модели (рисунок 4).

Таким образом, используя данную модель, можно на основании вышеописанных диагностических критериев вести речь о том, что подозрение на ДСУ у пациентов с длительно персистирующей ФП можно высказывать уже на основании лабораторных исследований, не прибегая к ЭФИ. Более того, данная методика позволяет определить функцию синусового узла у пациентов, имеющих противопоказания к электроимпульсной терапии, в частности, внутрисердечный тромбоз.

Результатом проведения данного исследования будет возможность выбора тактики хирургического лечения пациента с прицелом на восстановление синусового ритма у пациентов с длительно персистирующей ФП.

ЗАКЛЮЧЕНИЕ

Определение нейрогуморальных факторов, таких как метанефрин, норметанефрин и норадреналин в крови из восходящей аорты и коронарного синуса способно дать ответ на вопрос о вероятности наличия или отсутствия у пациента дисфункции синусового узла. Эти данные могут оказаться решающими в выборе тактики хирургического решения пациента в тех случаях, когда имеются противопоказания для проведения ЭФИ или нет технической возможности для его проведения.

Раздел 2. Способ выключения ушка левого предсердия во время операции коронарного шунтирования у пациентов с ишемической болезнью сердца и фибрилляцией предсердий

Актуальность раздела

Значимость хирургического выключения ушка ЛП как источника тромбоэмболии при ФП увеличилась в последние десятилетия. Важно отметить, что при фибрилляции предсердий создаются условия для образования тромбов в ушках предсердий, вследствие чего возрастает риск развития тромбоэмболий до 90% у пациентов с фибрилляцией предсердий без клапанной патологии с ишемической болезнью сердца [13]. Доля ФП среди лиц, направленных на хирургическую реваскуляризацию, всего 7 %, но с учетом огромного числа выполняемой в мире хирургической реваскуляризации, в абсолютных цифрах эта проблема затрагивает десятки тысяч пациентов [14, 15]. Известно, что сама по себе прямая реваскуляризация миокарда не устраняет ФП, а напротив, у пациентов не имевших ФП в анамнезе, в послеоперационном периоде зачастую возникают пароксизмы ФП (25 %) [16] - [19]. Исследования показывают, что фибрилляция предсердий является причиной половины всех системных тромбоэмболий, и в первую очередь в сосуды головного мозга и легкие [20, 21]. Многие пациенты в послеоперационном периоде нуждаются в проведении электрической кардиоверсии, что также является фактором риска тромбоэмболических осложнений [22]. Несмотря на возможности профилактики данного состояния, риск инсульта всегда остается высоким. [23]. В большинстве случаев ушко ЛП является анатомическим субстратом эмболии поскольку характеризуется всеми признаками триады Вирхова (повреждение, гиперкоагуляция, циркуляционный стаз). Поэтому, в современных рекомендациях по хирургическому лечению ФП исключение ушка левого предсердия является неотъемлемой частью вмешательства: класс Ib, уровень B (2016 ESC Guidelines for the management of atrial fibrillation developed in collaboration with EACTS). Более того многие хирурги, в частности, Dadly Johnson, Paul Sergeant и др. рекомендуют закрывать ушко ЛП при всякой кардиохирургической операции вне зависимости от наличия ФП, поскольку риск ее развития высок, а устранение источника эмболии в будущем крайне затруднительно [24].

Существует несколько эпикардиальных техник хирургического закрытия ушка левого предсердия доступных во время операции КШ: перевязка, кисетный шов, резекция, клипирование. Однако ни одна из них не является идеальной и полностью приемлемой в гибридной и миниинвазивной хирургии. Недостатком самого простого и распространенного способа перевязки ушка является дислокация лигатуры, а также прорезывание измененной стенки увеличенного левого предсердия [25]. Кисетный шов

по основанию ушка левого предсердия является более надежной техникой [26]. Однако, требует значительной дислокации сердца и наличия достаточного «оперативного» пространства для визуализации и манипуляций, что существенно усложняет данную процедуру при операциях без искусственного кровообращения и при минидоступах. Резекция ушка при кажущейся радикальности тем не менее также не идеальный способ, поскольку требует больше времени, достаточно травматичен и опасен на предмет возможного кровотечения, кроме того могут оставаться нерезецированные участки предсердий. Клиппирование ушка хирургическими степлерами несмотря на использование в миниинвазивной хирургии также нельзя считать полностью приемлемым по вышеуказанной причине – нерадикальное закрытие ушка. Проблемы данных техник были выявлены в самом подробном на сегодняшний день исследовании Кливлендской клиники на 137 больных с разными вариантами выключения ушка и ЧП-ЭХО в разные сроки после операции [27]. Было показано, что общий успех закрытия ушка не превысил 40%. При этом успех перевязки составил 23%, резекции- 73% и степлера -0%. Резекция ушка в 27% сопровождалась остаточной полостью ушка. Шовные методики: в 8% ушко осталось патентным, 8% - зафиксирована остаточная полость и в 61% сохранялся персистирующий кровоток в ушко. В 41% случаев проблемного закрытия ушка ЛП были обнаружены тромбы. В 13% случаев после операции были зарегистрированы преходящие расстройства мозгового кровообращения и инсульты. Столь обескураживающие результаты, полученные в ведущей мировой клинике кардиохирургии возводят проблему хирургического закрытия ушка ЛП в ранг «нерешенных» с учетом большого количества рецидивов.

Цель и задачи раздела

Цель: Разработать, научно обосновать и внедрить в клиническую практику хирургический способ шовной эпикардиальной окклюзии ушка ЛП у пациентов с различными методиками реваскуляризации включая миниинвазивную и гибридную технологии.

Задачи:

1. На основании литературных данных изучить эффективность и проблемы существующих методов эпикардиальной окклюзии ушка ЛП.
2. Разработать охраноспособный способ эпикардиальной окклюзии ушка ЛП, приемлемый при миниинвазивной и гибридной реваскуляризации.
3. Оценить эффективность предложенного способа с помощью визуализационных методик (УЗИ, КТ).

4. Изучить клинические результаты коронарного шунтирования в сочетании с РЧА и окклюзией ушка ЛП.

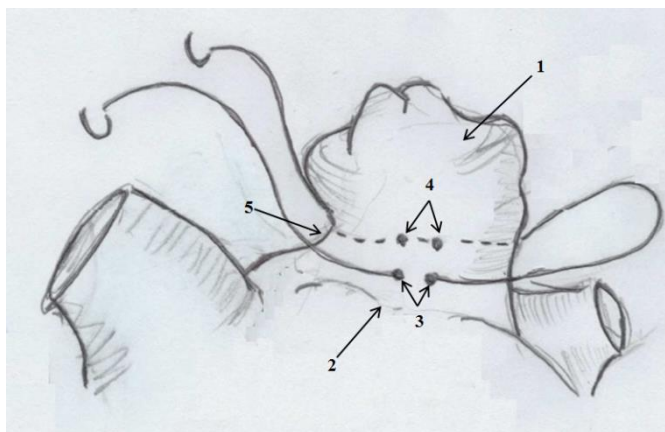
Нулевая гипотеза разработанного способа заключается в точном позиционировании и фиксации двух эпикардиальных швов на основании ушка ЛП с последующим легированием, что не требует значительного оперативного пространства, времени, специальной подготовки, инструментов и позволяет выполнить окклюзию ушка левого предсердия с минимальными манипуляциями.

Материал и методы раздела

Проведено одноцентровое проспективное контролируемое исследование 60 пациентов с ишемической болезнью сердца и персистирующей или длительно персистирующей формой фибрилляции предсердий (таблица 2). Критериями исключения являлись: дисфункция левого желудочка, аневризма, сочетанная клапанная патология и повторное вмешательство. Пациентам выполнено коронарное шунтирование и одномоментная биполярная радиочастотная изоляция легочных вен и задней стенки ЛП. В обязательном порядке, как этап хирургического лечения ФП всем пациентам было выполнено закрытие ушка ЛП. Группу контроля составили 30 пациентов у которых был использован стандартный кيسетный способ закрытия ушка ЛП и 30 пациентов основной группы где применялся разработанный новый способ. Объективными показателями, подтверждающими эффективность предлагаемого способа, являлись данные чреспищеводной эхокардиографии и КТ. Кроме того оценивался клинический эффект операции, наличие синусового ритма, рецидивов ФП, тромбоз в области левого предсердия и мозговые осложнения (рисунок 6)

Для статистической оценки данной медицинской технологии в практической деятельности использовался метод Стьюдента. Для проведения статистической обработки фактического материала использовали статистический пакет программ Statistica 10 (Stat Soft, Inc.).

Способ осуществляется следующим образом: выполняют стандартную стернотомию и перикардиотомию. Выделение кондуитов для шунтов (внутренняя грудная артерия, большая подкожная вена, лучевая артерия). После наложения дистальных анастомозов на искусственном кровообращении или восстановлении кровотока по шунтам при “Off-pump” реваскуляризации накладываются два противоположных фиксированных шва на основание ушка ЛП по медиальной и латеральной поверхности. Завязывают нить на основании ушка в области крыши левого предсердия. (рисунок 5).



Места наложения фиксирующих швов. 1 - ушко левого предсердия, 2 – основание ушка левого предсердия, 3 - шов на медиальной поверхности основания ушка левого предсердия, 4 - шов на латеральной поверхности основания ушка левого предсердия, 5 – крыша левого предсердия.

Рисунок 5 – Схема двухшовной окклюзии ушка левого предсердия

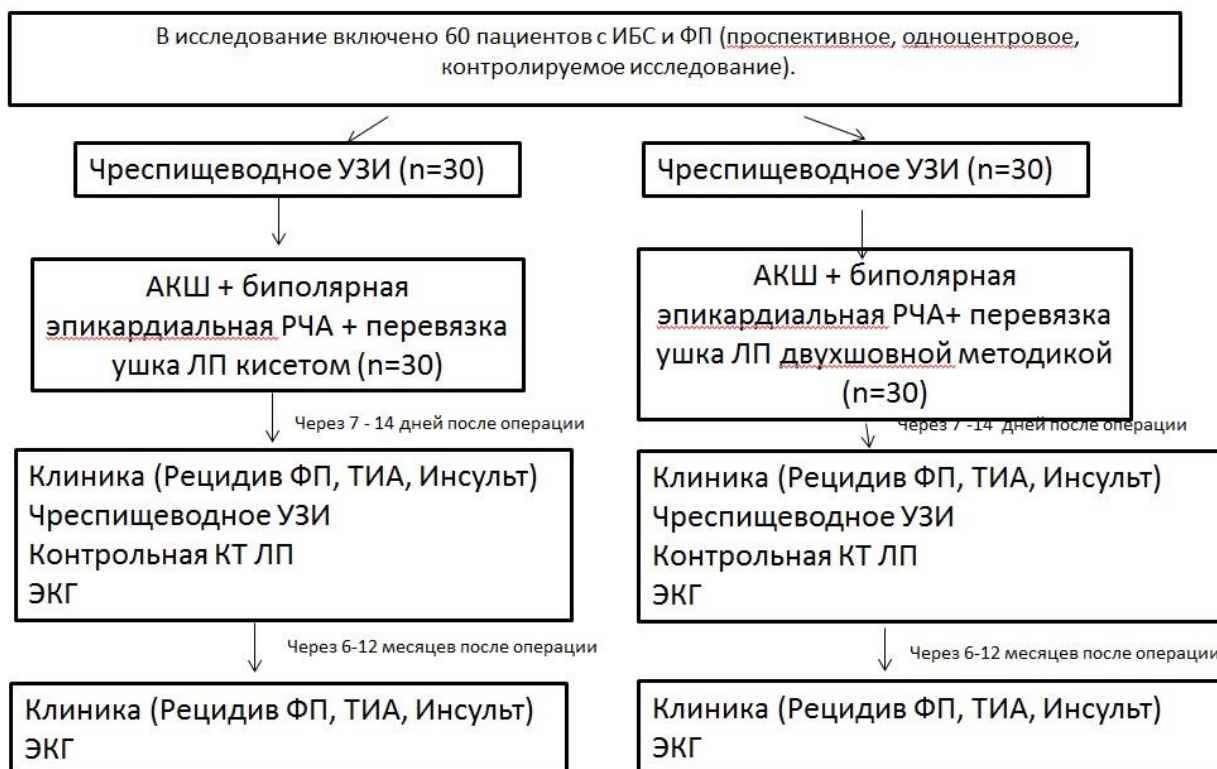

Рисунок 6 – Дизайн исследования

Таблица 2 – Клинические данные пациентов

	n=30	n=30
Возраст, лет.	68,2±2 лет	74,2±3 лет
Персистирующая ФП	19	23
Длительноперсистирующая ФП	11	17
ФВ, %	53,3±2	51,3±2
Средние размеры ЛП, мм	56,6±2,1	61,6±1,7
НУНА		
II, %	28,6	31,6
III, %	71,4	68,4
Инфаркт в анамнезе, %	28,5	31,5

Результаты и обсуждение

Проведено обследование 60 пациентов с ишемической болезнью сердца. Всем пациентам интраоперационно выполнена окклюзия ушка левого предсердия по разработанному способу. В послеоперационном и среднесрочном периодах (3-12 мес) не было отмечено ни одного случая неврологических осложнений. Летальных исходов не было (таблица 3). В качестве оценки эффективности метода 8 пациентам контрольной и 9 основной была проведена чрезпищеводная эхокардиография левого предсердия, (рисунок 7, 8). Необходимо отметить, что реканализация в обоих случаях была очень незначительной с минимальным сбросом в ушко 1-3 мл., что было расценено как гемодинамически незначимое событие. Тем не менее факт реканализации был отмечен в протоколе исследования. Тромбов ни в одном случае обнаружено не было.

Таблица 3 – Результаты

	Группа 1 n=30	Группа 2 n=30
Рецидив ФП (в раннем п/о периоде)	10,7%	9,6%
Синусовый ритм в госпитальном периоде	89,3%	93,1%
Синусовый ритм через 12 мес	96,3%	98,3%
Реканализация по ЧПЭХО, подтвержденная по КТ	2 (5,88%)	1 (3%)
Мозговые осложнения	0	0

Клинический пример.

Больной У., 63 лет, история болезни № 9922, находился в НИИ кардиологии г. Томска с 02.10.2018 по 24.10.2018 года с диагнозом:

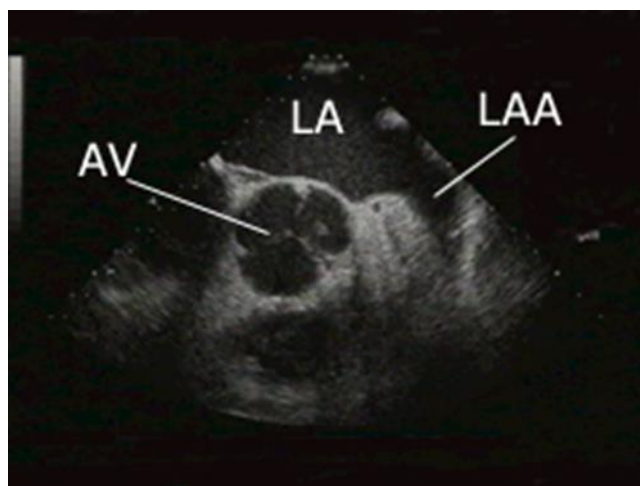
Основное заболевание: ишемическая болезнь сердца: стенокардия напряжения, функциональный класс II. Стенозирующий атеросклероз коронарных артерий.

Осложнения: хроническая сердечная недостаточность I, функциональный класс III (NYHA). Персистирующая форма фибрилляции предсердий.

Фоновое заболевание: Гипертоническая болезнь III стадии, достигнута 2 степень. Дислипидемия. Риск 4.

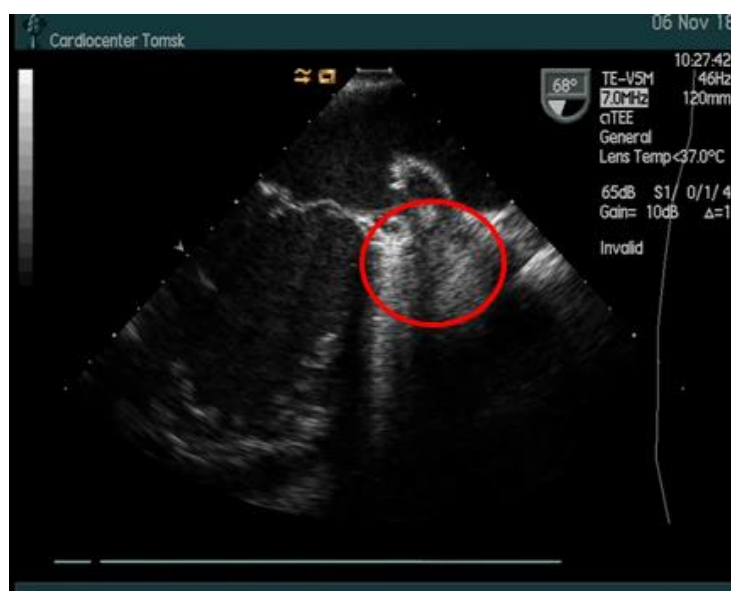
05.10.2018 выполнено оперативное лечение – маммарокоронарное шунтирование (a.mammaria sinistra) передней нисходящей артерии. Аутовенозное аортокоронарное шунтирование ветви тупого края и диагональной артерии (v.saphena magna dextra et sinistra). Перевязка ушка левого предсердия и биполярная радиочастотная изоляция легочных вен и задней стенки левого предсердия в условиях искусственного кровообращения и антеградной холодной кардиopleгии раствором «Кустодиол».

Ранний и поздний послеоперационный период протекал без осложнений. До и после операции пациенту выполнена чреспищеводная эхокардиография для исключения тромботических масс в ушке ЛП. На чреспищеводной эхокардиографии, выполненной до оперативного лечения пациента (рисунок 7) видно патентное ушко левого предсердия с широким основанием. На эхокардиографии, выполненной через 12 дней после операции (рис. 8) отсутствие потока крови в ушке, что подтверждает его полную окклюзию



1 – ушко левого предсердия, 2 – основание ушка левого предсердия.

Рисунок 7 – Чреспищеводная эхокардиография до окклюзии ушка



2 – основание ушка левого предсердия.

Рисунок 8 – Чреспищеводная эхокардиография после окклюзии ушка

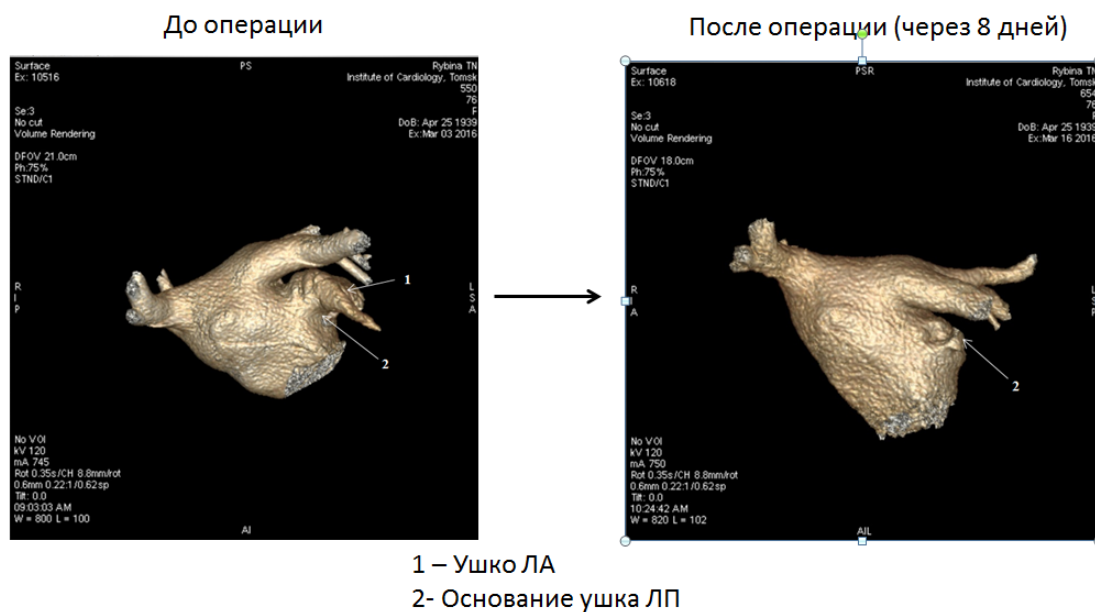


Рисунок 9 – Клинический пример полной окклюзии ушка ЛП в исследуемой группе с помощью контрастной КТ визуализации

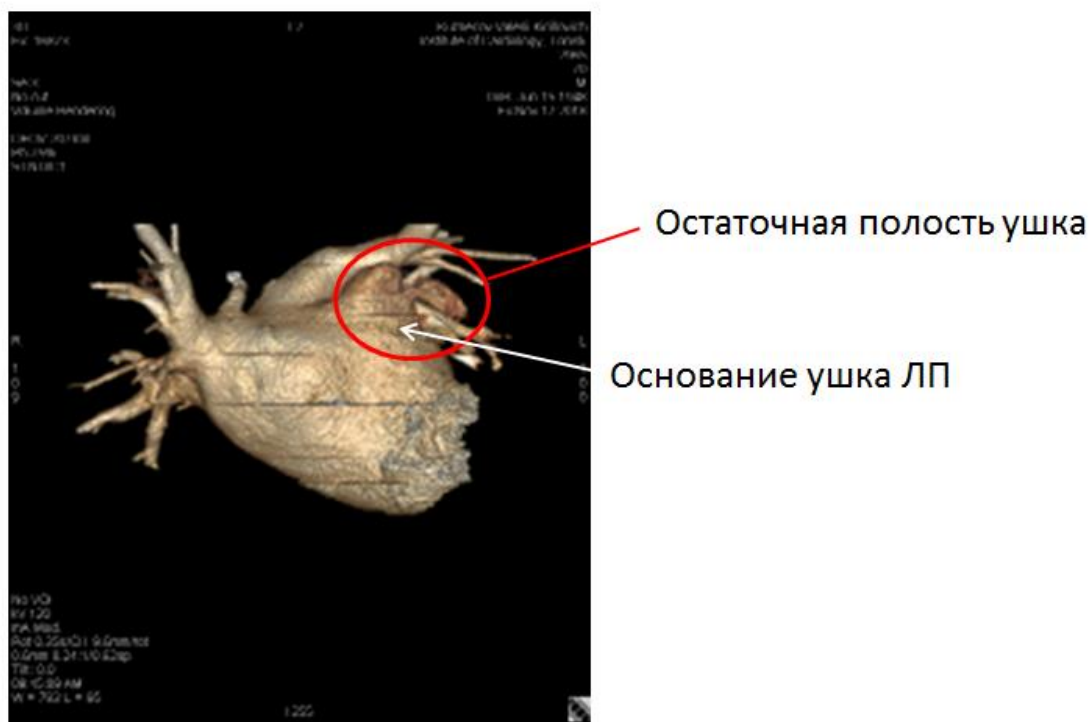

Рисунок 10 – Клинический пример неполной окклюзии ушка ЛП в контрольной группе с кистейной техникой

У 4 пациентов получено КТ подтверждение полноты окклюзии (рисунок 9.). У одного пациента контрольной группы выявлена остаточная полость ушка ЛП как результат неполного захвата в кисет основания ушка (рисунок 10)

Следует отметить, что выключение ушка ЛП является неотъемлемым этапом радиочастотной фрагментации ЛП у больных с ФП во время кардиохирургических вмешательств (класс рекомендаций IIb). Учитывая общемировой тренд развития миниинвазивных и гибридных технологий в нашу задачу входило адаптировать метод эпикардиальной окклюзии ушка ЛП к новым требованиям. Кроме того, как показали данные ведущих клиник хирургическая окклюзия левого ушка сопровождается большим количеством рецидивов. Несмотря на то, что резекция левого ушка более эффективна чем эпикардиальная окклюзия, этот метод мало приемлем в миниинвазивной хирургии в связи со сложностью и опасностью кровотечения. Таким, образом предстояло усовершенствовать шовный способ. Была разработана технология двухшовной эпикардиальной окклюзии ушка ЛП, которая сочетает возможность надежной фиксации нити кисетного способа и доступность простого лигирования. Данная методика значительно упростила процесс эпикардиального закрытия ушка. Она легко воспроизводима, не требует специальных навыков и инструментов, учитывает геометрию ушка, может выполняться в ограниченном пространстве. В данном исследовании предстояло изучить эффективность и безопасность данного метода. Исследование показало, что новый способ не уступает кисетному шву в эффективности закрытия сообщения ушка с предсердием, но при этом в отличие от кисета является более простым, быстрым и перспективным при ограниченных доступах. По количеству осложнений и клинических исходов данный способ также не уступил контрольному. Следует подчеркнуть, что самым надежным способом профилактики тромбоэмболических осложнений является достижение и поддержание синусового ритма. Клиническое исследование показало высокую сохранность синусового ритма в течении года. Выключение ушка, наряду с радиочастотной фрагментацией ЛП, вносит дополнительный вклад в электрическую изоляцию ЛП и тем самым способствует поддержанию синусового ритма. При проведении исследования не встретились случаи тромбоза левого предсердия и кровотечения из области ушка. Сложно сделать вывод о реальной эффективности закрытия ушка левого предсердия поскольку необходимо большее количество контрольных визуализационных исследований. Необходимо продолжить набор материала в этом направлении.

ЗАКЛЮЧЕНИЕ

Разработанный способ двухшовной эпикардальной окклюзии ушка левого предсердия показал реальные технические преимущества, позволяющие оптимизировать эпикардальную окклюзию ушка ЛП у широкого контингента больных во время кардиохирургических операций, в том числе миниинвазивных и гибридных вмешательств.

Выводы:

1. По данным анализа литературы эффективность хирургического выключения ушка ЛП составляет в среднем 40% в том числе шовных методик всего 23%.
2. Разработан охраноспособный способ эпикардальной окклюзии ушка ЛП, приемлемый при миниинвазивной и гибридной реваскуляризации. Патент №2621954. Приоритет 18.04.16. Гос. регистрация 08.06.2017.
3. При оценке изучаемого способа показана его безопасность в виде полного отсутствия острых интра и послеоперационных осложнений (травма предсердия, кровотечение и т.п.), а также продемонстрирована полнота окклюзии с помощью визуализационных методик (незначительная реканализация у 1 пациента).
4. Клинические годовые результаты показали свободу от ФП у 75,3% всех пациентов, вошедших в исследование. Ни в одном случае не зарегистрированы мозговые осложнения. Летальных исходов не было.

Раздел 3. Интраоперационная оценка трансмуральности деструкции миокарда предсердий при радиочастотной аблации

Актуальность проблемы

По данным ВОЗ в структуре заболеваемости, инвалидизации и смертности населения развитых стран мира лидируют болезни сердечно-сосудистой системы [28] - [30].

Вследствие этого, обоснован повышенный интерес врачей и исследователей к оценке функционального состояния миокарда. В настоящее время в клинике состояние миокарда с различной степенью эффективности и достоверности оценивается при помощи таких методов исследования, как электрокардиография, импедансометрия, ультразвуковое исследование сердца, сцинтиграфия миокарда, магнитно-резонансная томография [31]. Однако, «золотым стандартом» изучения состояния миокарда остается его морфологическое исследование (биопсия), недостатки которого (травматичность, длительное ожидание результата, опасность контаминации, ложноотрицательные результаты и т.д.) связаны с его инвазивностью и часто встречающимся мозаицизмом миокарда.

Современный мониторинг состояния миокарда при оперативных вмешательствах в условиях искусственного кровообращения (ИК) представлен следующими методами: определение маркеров повреждения миокарда из системного и коронарного кровотока, рН-метрия, термометрия миокарда и др. [32]. Все вышеописанные методы имеют ряд общих недостатков: изолированность точек анализа, длительность получения результатов и, как следствие, недостаточная информативность, приводящая к пагубным последствиям (станнинг, инфаркт) [33, 34].

В связи с этим, остро встает вопрос о разработках новых методов неинвазивного «онлайн» мониторинга состояния миокарда, основанного на оценке метаболических изменений и морфологии его основных структур. Одним из таких методов оценки функционального состояния миокарда является лазерная флуоресцентная диагностика (ЛФД), имеющая хорошие показатели чувствительности и специфичности при работе на экспериментальных моделях [35, 32, 36]. Вместе с этим, способность отображать результаты в «онлайн» режиме без разрушения структуры ткани позволяет относить ЛФД к неразрушающим технологиям.

Нулевая гипотеза: индуцированная лазерная флуоресценция позволяет выявлять ультраструктурные повреждения миокарда в режиме реального времени.

Цель данного исследования - определить диагностическую значимость метода ЛФД в отношении выраженности ишемических и радиочастотных и реперфузионных повреждений миокарда в условиях кардиоплегического ареста.

Материал и методы исследования

Объектом исследования являлись пациенты с показаниями к хирургическому лечению в условиях искусственного кровообращения.

Критерии включения пациентов в исследование:

- возраст старше 18 лет;
- наличие органического сердечного заболевания, требующего хирургической коррекции в условиях искусственного кровообращения и фармакоолодовой кардиopleгии;
- подписанное информированное согласие.

Критерии исключения:

- возраст менее 18 лет;
- признаки вторичной кардиопатии (ишемической или вальвулярной);
- повторные операции на сердце;
- полиорганная недостаточность;
- фракция изгнания левого желудочка менее 40%;
- декомпенсированная коморбидная патология;
- острый коронарный синдром;
- слипчивый перикардит;
- комбинированные и гибридные процедуры на открытом сердце;
- отказ от участия в исследовании.

Тип выборки: сплошная. Метод набора данных: слепой.

В настоящее время исследование прошли 15 человек, которым выполнены кардиохирургические вмешательства в условиях ИК и фармакоолодовой кардиopleгии. Средний возраст пациентов составил $60,0 \pm 9,4$ лет.

7 пациентов страдали патологией клапанного аппарата сердца, 8 пациентов – хронической ишемической болезнью сердца. Распределения пациентов по группам не было.

Среднее время искусственного кровообращения составило 83,6 (67,3; 115,4) мин; ишемии миокарда – 69,5 (61,4; 91,3) мин ($P < 0,05$).

Наряду со стандартными методами мониторинга витальных функций организма использовался метод ЛФД. Метод основан на регистрации спектра вторичного излучения (флуоресценции) ткани при ее зондировании лазерным излучением в УФ-спектре на длине

волны 365 нм, соответствующей длине волны поглощения излучения определенных биологических веществ: коллагена, эластина, НАДН, пиридоксина, флавинов, липофусцина.

Для количественной оценки флуоресценции ткани миокарда применялся коэффициент флуоресцентной контрастности, определяемый по формуле:

$$K_f = 1 + (I_f - I_l) / (I_f - I_l), \quad (1)$$

где: I_f – максимум (пик) интенсивности в линии флуоресценции биологического вещества,

I_l – максимум интенсивности в лазерной линии возбуждения [37].

При помощи метода ЛФД оценивалось состояние 3-х видов миокарда правого предсердия: интактного миокарда; миокарда после нетрансмуральной РЧА; миокарда после трансмуральной РЧА. Нетрансмуральная и трансмуральная РЧА выполнялась до и после окклюзии аорты (рисунок 11).

Показатели флуоресценции снимались в 4-х временных интраоперационных периодах: до окклюзии аорты; после окклюзии аорты и введения кардиоплегического раствора; перед снятием зажима с аорты; после отключения аппарата искусственного кровообращения (рисунок 11).

Фармакохолодовая кардиopleгия осуществлялась введением раствора «Кустодиол», имеющего температуру $+4 \pm 0^{\circ} \text{C}$, в общей дозе 25-30 мл/кг массы тела в течение 8 минут в два этапа: 50% дозы антеградно в коронарные артерии и 50% дозы ретроградно в коронарный синус.

Статистическую обработку полученных результатов проводили с помощью непараметрического Проверка однородности дисперсий проведена с использованием теста Левена (Levene's test).

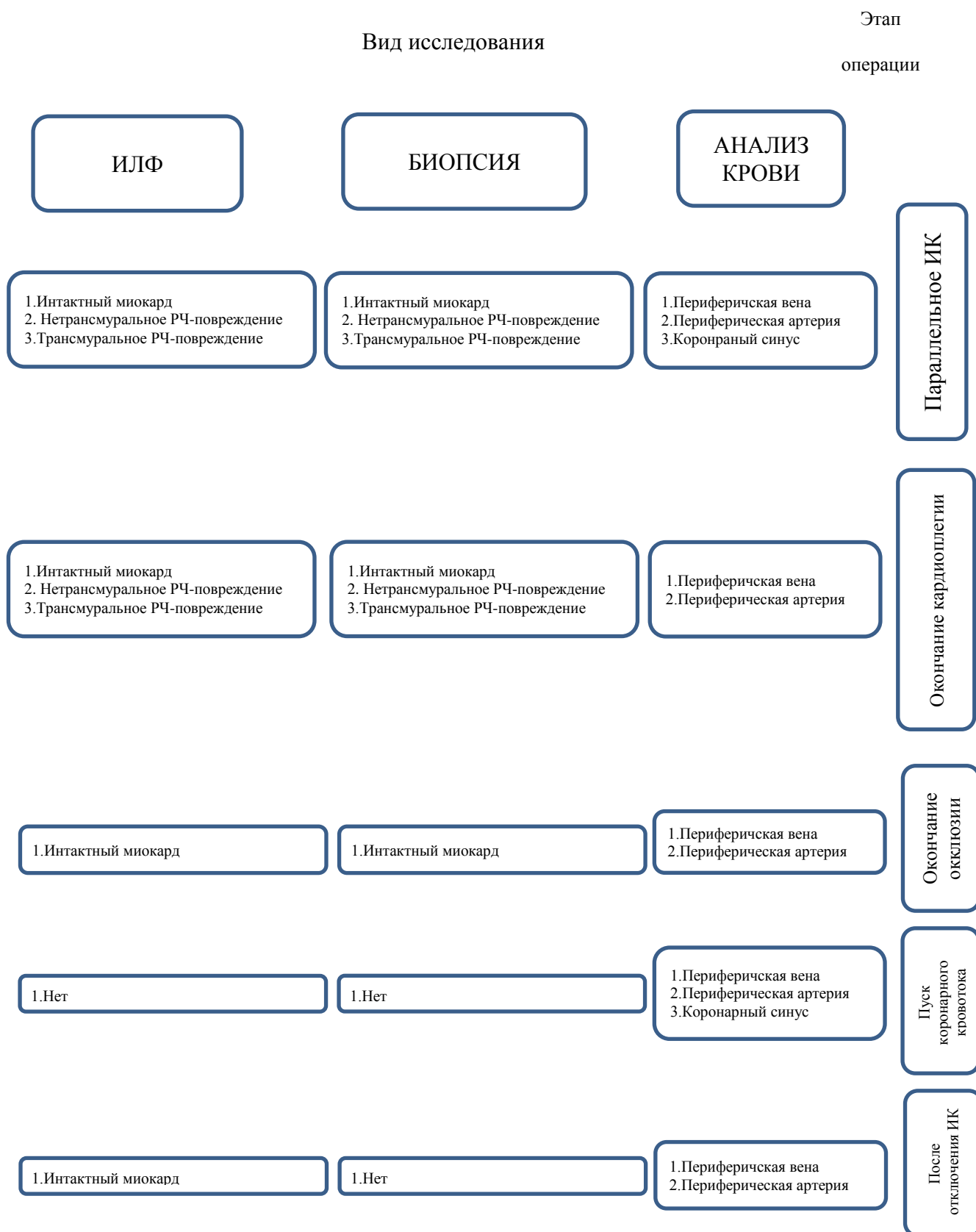


Рисунок 11 – Дизайн этапов исследования

С учетом того, что данные в подгруппах не отвечали законам правильного распределения, данные представлены в виде $Me (Q1; Q3)$, где Me – медиана, $Q1$ и $Q3$ – верхний и нижний квартили соответственно, а их сравнение выполнено с использованием непараметрического критерия для зависимых переменных – критерия Вилкоксона и критерия Фридмана с поправкой Бонферони.

Результаты исследования и обсуждение

При анализе полученных данных было выявлено, что индуцированная флюоресценция пиридоксина, коллагена, флавинов и липофусцина статистически значимо не различалась во всех точках исследования. Что вероятно связано с недостаточным объемом выборки.

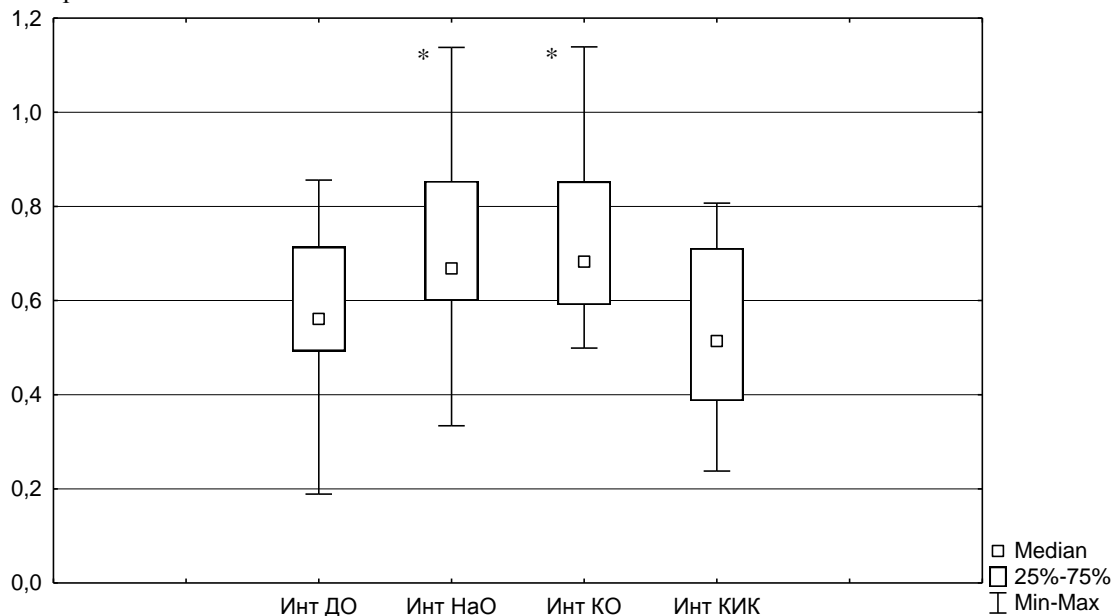
При оценке зависимости изучаемых параметров ЛФД от времени ишемии и реперфузии миокарда («медленное» повреждение миокарда) статистически значимые различия были получены на флуоресценции эластина (рисунок 12). Коэффициент флуоресцентной контрастности эластина в интактном миокарде статистически значимо повышался после наложения зажима на аорту в условиях кардиоплегического ареста и перед снятием зажима с аорты по сравнению с ее уровнем до окклюзии аорты.

После снятия зажима с аорты и отключения аппарата искусственного кровообращения уровень флуоресценции эластина возвращался к исходным значениям, соответствующим периоду до окклюзии аорты.

В качестве маркера «быстрого» повреждения при радиочастотном воздействии на миокард в условиях сохраненного коронарного кровотока рассматривался NADH (рисунок 13 и 14).

Коэффициент его флуоресцентной контрастности статистически значимо увеличивался в миокарде в начале окклюзии аорты в условиях кардиopleгии после радиочастотной абляции с нетрансмуральным ($p=0,04$) и трансмуральным ($p=0,03$) повреждением миокарда по сравнению с его показателями в интактном миокарде до наложения зажима на аорту (рисунок 13).

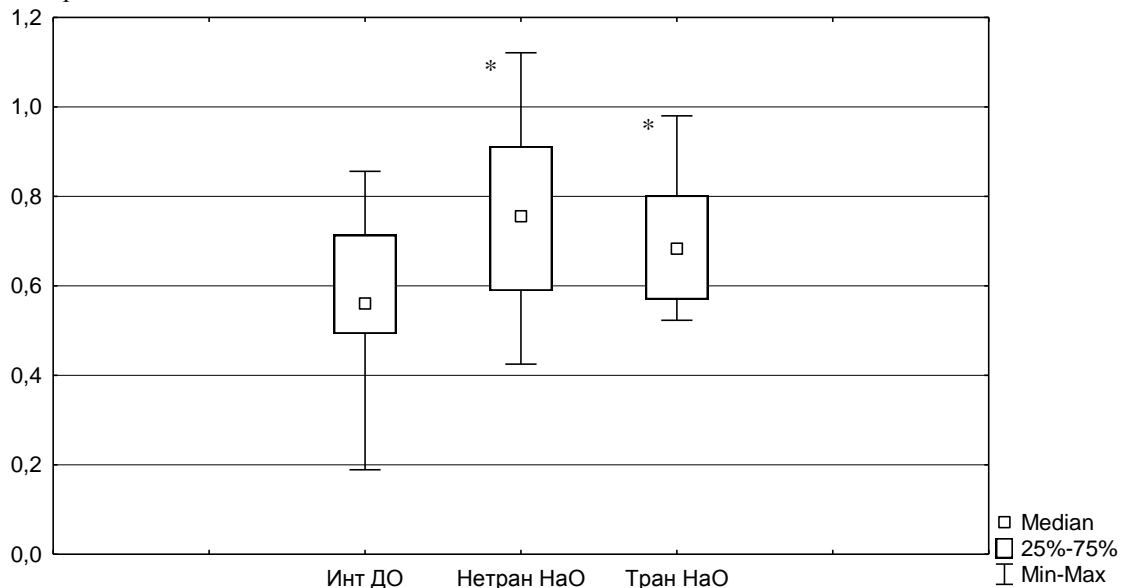
Коэффициент флуоресцентной контрастности



Инт ДО – интактный миокард до окклюзии аорты. Инт НаО – интактный миокард в начале окклюзии аорты и после кардиopleгии. Инт КО – интактный миокард в конце окклюзии аорты, перед снятием зажима с аорты. Инт КИК – интактный миокард после отключения аппарата искусственного кровообращения. * $p < 0,05$ по сравнению с группой «Инт ДО» .

Рисунок 12 – Коэффициент флуоресцентной контрастности эластина в интактном миокарде по данным ЛФД на различных этапах операции с искусственным кровообращением

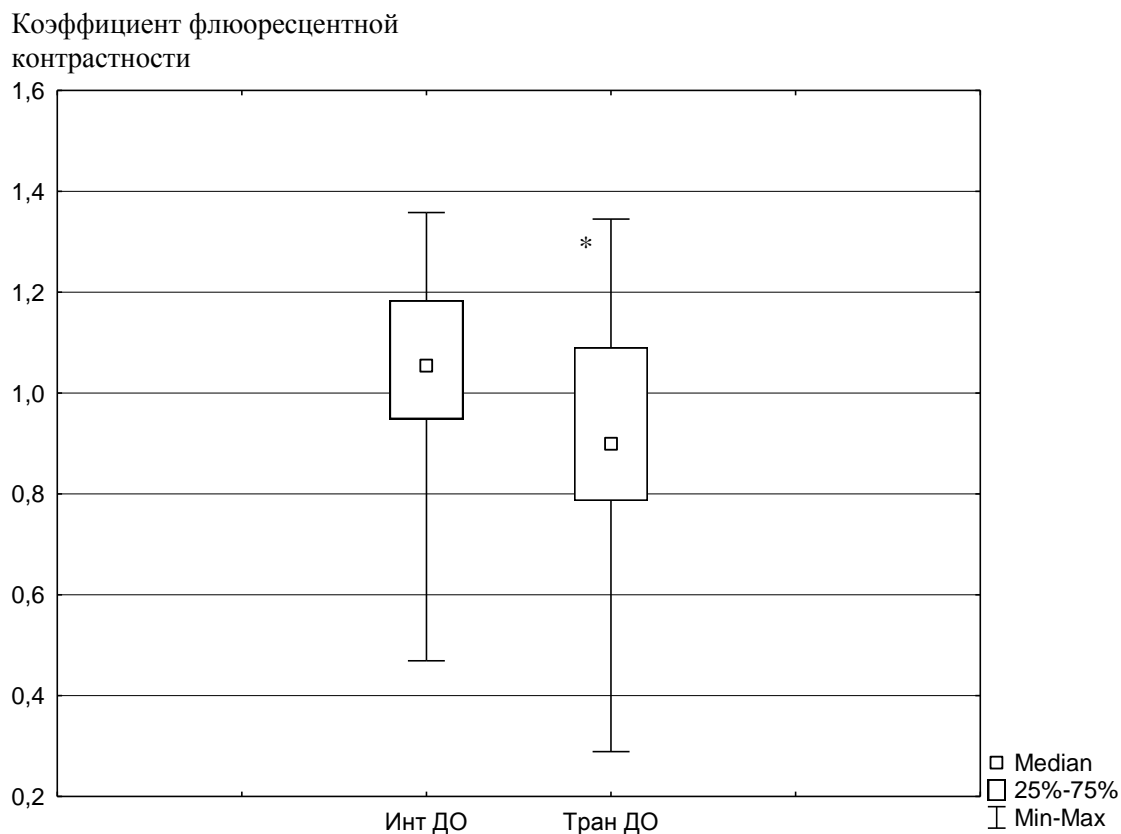
Коэффициент флуоресцентной контрастности



Инт ДО – интактный миокард до окклюзии аорты. Нетран НаО – миокард после нетрансмуральной радиочастотной абляции в начале окклюзии аорты и после кардиopleгии. Тран НаО – миокард после трансмуральной радиочастотной абляции в начале окклюзии аорты и после кардиopleгии. * $p < 0,05$ по сравнению с группой «Инт ДО» .

Рисунок 13 – Коэффициент флуоресцентной контрастности NADH в интактном, нетрансмурально и трансмурально поврежденном миокарде по данным ЛФД на различных этапах операции с искусственным кровообращением

До окклюзии аорты показатели NADH статистически значимо различались ($p=0,03$) в интактном миокарде и в миокарде после радиочастотного трансмурального повреждения. При этом, на фоне окклюзии аорты этот показатель статистически значимо не изменялся ($p=0,15$).



Инт ДО – интактный миокард до окклюзии аорты. Тран ДО – миокард после трансмуральной радиочастотной аблации до окклюзии аорты. * $p<0,05$ по сравнению с группой «Инт ДО» .

Рисунок 14 – Коэффициент флуоресцентной контрастности NADH в интактном миокарде и при его трансмуральном повреждении по данным ЛФД до окклюзии аорты

ЗАКЛЮЧЕНИЕ

Проведенное исследование предварительно показало возможности метода ЛФД в условиях кардиохирургического вмешательства позволяет определить маркеры медленного (ишемического) и быстрого (радиочастотного) повреждения кардиомиоцитов в режиме реального времени. Таким образом, ЛФД может являться одним из методов экспресс-диагностики патологических состояний в миокарде.

ЗАКЛЮЧЕНИЕ (ОБЩЕЕ)

На основании проводимых исследований можно сделать вывод, о том что содержание катехоламинов в коронарном русле может служить маркером функции синусового узла. Чем ниже уровни катехоламинов в постганглионарных сплетениях сердца, тем сильнее страдает функция синусового узла. Данный вывод позволяет предположить, что существуют пороговые значения катехоламинов, определение которых позволит диагностировать наличие у пациента дисфункции синусового узла, не прибегая к проведению ЭФИ. Это может стать ключевым фактором в выявлении нарушений функции водителя ритма сердца, у пациентов с длительно персистирующей ФП без эпизодов синусового ритма, имеющих противопоказания к электроимпульсной терапии или проведению ЭФИ.

Определение нейрогуморальных факторов, таких как метанефрин, норметанефрин и норадреналин в крови из восходящей аорты и коронарного синуса способно дать ответ на вопрос о вероятности наличия или отсутствия у пациента дисфункции синусового узла. Эти данные могут оказаться решающими в выборе тактики хирургического решения пациента в тех случаях, когда имеются противопоказания для проведения ЭФИ или нет технической возможности для его проведения.

В ходе научно-клинических исследований разработан охранный способ эпикардальной окклюзии ушка ЛП, приемлемый при миниинвазивной и гибридной реваскуляризации. При оценке изучаемого способа показана его безопасность в виде полного отсутствия острых интра и послеоперационных осложнений (травма предсердия, кровотечение и т.п.), а также продемонстрирована полнота окклюзии с помощью визуализационных методик. Клинические годовые результаты показали свободу от ФП у 75,3% всех пациентов, вошедших в исследование. Ни в одном случае не зарегистрированы мозговые осложнения. Летальных исходов не было.

СПИСОК ИСПОЛЬЗОВАННЫХ ИСТОЧНИКОВ

1. Kapa S., Venkatachalam K.L., Asirvatham S.J. The autonomic nervous system in cardiac electrophysiology: an elegant interaction and emerging concepts // *Cardiol. Rev.* - 2010. - Vol.18. - P.275–284.
2. Lorincz I., Szabó Z., Simkó J. et al. Atrial fibrillation and the autonomous nervous system // *OrvosiHetilap.* - 2008. - Vol.149. - P.2019–2028.
3. Wang K., Chang D., Chu Z. Denervation as a common mechanism underlying different pulmonary vein isolation strategies for paroxysmal atrial fibrillation: evidenced by heart rate variability after ablation // *The Scientific World J.* - 2013. - Article ID 569564.
4. Patel H.C., Rosen S.D., Lindsay A. et al. Targeting the autonomic nervous system: measuring autonomic function and novel devices for heart failure management // *Eur Heart J.* - 2014. - Vol.35(2). - P.77-85.
5. Стенин И.Г., Романов А.Б., Шабанов В.В. и др. Радиочастотная абляция ганглионарных нервных сплетений левого предсердия у пациентов с хронической формой фибрилляции предсердий // *Вестник аритмологии.* – 2011. - № 65. – С.19-24.
6. Покушалов Е.А., Туров А.Н., Шугаев П.Л. и др. Новый подход к лечению фибрилляции предсердий: катетерная абляция ганглионарных сплетений в левом предсердии // *Вестник аритмологии.* – 2006. - № 45. – С.17-27.
7. Покушалов Е.А., Туров А.Н., Романов А.Б. и др. Сравнительный анализ процедуры С.Рарроне и анатомической абляции ганглионарных сплетений у пациентов с фибрилляцией предсердий // *Вестник аритмологии.* – 2011. - № 64. – С.16-22.
8. Артеменко С.Н., Романов А.Б., Туров А.Н. и др. Сравнительная оценка радиочастотной остиальной, антральной изоляции устьев лёгочных вен и абляции ганглионарных сплетений у пациентов с фибрилляцией предсердий // *Вестник аритмологии.* – 2012. - № 68. – С.14-20.
9. Grassi G, Esler M. How to assess sympathetic activity in humans // *J. Hypertens.* - 1999.- Vol.17.- P.719–34.
10. Способ отбора пациентов для хирургического лечения длительно персистирующей фибрилляции предсердий [Текст]: пат. 2486868 Рос. Федерация: МПК А61 В 8//00/ Евтушенко А.В., Евтушенко В.В., Петлин К.А., Смышляев К.А.; заявитель и патентообладатель Федеральное государственное бюджетное учреждение "Научно-исследовательский институт кардиологии" Сибирского отделения Российской академии медицинских наук . – № 2012113221/14; заявл. 04.04.2012; опубл. 10.07.2013, Бюл. № 19.

11. Melo J., Adragao P., Neves J. et al. Surgery for atrial fibrillation using radiofrequency catheter ablation: assessment of result at one year // *Eur. J. Cardiothorac. Surg.* – 1999. – Vol. 15. – P. 851–855.
12. Cygankiewicz I., Zareba W. Heart rate variability. // *Handb.Clin.Neurol.* - 2013. - Vol.117. - P.379-93.
13. Blackshear J.L., Odell J.A. Appendage obliteration to reduce stroke in cardiac surgical patients with atrial fibrillation // *Ann. Thorac. Surg.* – 1996. – No. 61. – P. 755–9.
14. Gillinov A., Gelijns A.C., Parides M.K. et al. Surgical ablation of atrial fibrillation during mitral-valve surgery // *N. Engl. J. Med.* – 2015. – Vol. 372. – P. 1399–1409.
15. Ad N., Suri R.M., Gammie J.S. et al. Surgical ablation of atrial fibrillation trends and outcomes in North America // *J. Thorac. Cardiovasc. Surg.* – 2012. – Vol. 144. – P. 1051–1060.
16. Еременко А.А., Галанихина Е.А. Эффективность различных медикаментозных методов профилактики фибрилляции предсердий у больных после операций аортокоронарного шунтирования // *Кардиология и сердечно-сосудистая хирургия.* – 2014. – № 3. – С. 53–57.
17. Maisel W.H., Rawn J.D., Stevenson W.G. Atrial fibrillation after cardiac surgery // *Ann. Intern. Med.* – 2001. – Vol. 135(12). – P. 1061-73.
18. Ommen S.R., Odell J.A., Stanton M.S. Atrial arrhythmias after cardiothoracic surgery // *N. Engl. J. Med.* – 1997. – Vol. 336. – P. 1429–34.
19. Osranek M., Fatema K., Qaddoura F., et al. Left atrial volume predicts the risk of atrial fibrillation after cardiac surgery: a prospective study // *J. Am. Coll. Cardiol.* – 2006. – Vol. 48. – P. 779–86.
20. Wazni O.M., Rossillo A., Marrouche N.F., Saad E.B., Martin D.O., Bhargava M., Bash D., Beheiry S., Wexman M., Potenza D., Pisano E., Fanelli R., Bonso A., Themistoclakis S., Erciyas D., Saliba W.I., Schweikert R.A., Brachmann J., Raviele A., Natale A. Embolic events and char formation during pulmonary vein isolation in patients with atrial fibrillation: impact of different anticoagulation regimens and importance of intracardiac echo imaging // *J. Cardiovasc. Electrophysiol.* – 2005. – Vol. 16(6). – 576-81.
21. Ren J.F., Marchlinski F.E., Callans D.J., Gerstenfeld E.P., Dixit S., Lin D., Nayak H.M., Hsia H.H. Increased intensity of anticoagulation may reduce risk of thrombus during atrial fibrillation ablation procedures in patients with spontaneous echo contrast // *J. Cardiovasc. Electrophysiol.* – 2005. – Vol.16, No. 5. – P.474-7.
22. Fuster V., Ryden L.E., Cannom D.S., et al, for the American College of Cardiology Foundation/American Heart Association Task Force. 2011 ACCF/AHA/HRS

focused updates incorporated into the ACC/AHA/ESC 2006 guidelines for the management of patients with atrial fibrillation: a report of the American College of Cardiology Foundation/American Heart Association task force on practice guidelines // *Circulation*. – 2011. – Vol. 123. – P. e269–367.

23. Daniel W.G. Should transesophageal echocardiography be used to guide cardioversion? *N. Engl. J. Med.* – 1993. – Mar. 18. Vol. 328(11). – P. 803-4.

24. Johnson W. D., Ganjoob A.K., Stonec C. D., Srivyasa R.C., Howarda M. The left atrial appendage: our most lethal human attachment! Surgical implications // *EJCTS*.- 2000.- Vol.17 .- P.718-722

25. Амосов Н.М. Очерки торакальной хирургии, 1958 – .727 с. С – 516.

26. Евтушенко А. В., Князев М. Б., Кривов М. В., Князева Е. К., Попов С. В., Антонченко И. В., Шипулин В. М. Хирургическая профилактика тромботических и тромбоэмболических осложнений у пациентов с фибрилляцией предсердий // *Вестник аритмологии*. – 20001. – № 23 – С 20-23.

27. Kanderian A.S., Gillinov A.M., Pettersson G.B., Blackstone E., Klein A.L. Success of surgical left atrial appendage closure: assessment by transesophageal echocardiography // *J. Am. Coll. Cardiol.* – 2008. – Vol. 52. – P. 924–9.

28. Шальнова С.А., Деев А.Д. Ишемическая болезнь сердца в России: распространенность и лечение (по данным клинико-эпидемиологических исследований) // *Тер.архив*. – 2011. – № 1. — С. 7-12.

29. Бокерия Л.А., Гудкова Р.Г. Сердечно-сосудистая хирургия. Т – 2014; Болезни и аномалии системы кровообращения. – М.: НЦССХ им. А.И. Бакулева РАМН, 2015. – 226 с.

30. Оганов Р.Г. и др. Эпидемиология артериальной гипертензии в России. Результаты федерального мониторинга в 2003-2010гг. // *Кардиоваскулярная терапия и профилактика*. – 2011. – № 1. – С.9-13.

31. Wijns W. et al. Guidelines on myocardial revascularization // *Eur. J. Cardiothorac. Surg.* – 2010. – Vol. Suppl. 38 – P. S1-S52.

32. Сергеева Е.А., Крутицкий С.С., Великанова Е.А., Цепкина А.В., Кузьмина А.А., Груздева О.В., Антонова Л.В., Григорьев Е.В. Диагностическая значимость оптической биопсии миокарда для оценки выраженности ишемического и реперфузионного повреждения // *Комплексные проблемы сердечно-сосудистых заболеваний*. – 2016. – Т. 5, № 3. – С. 10-15.

33. Сыровая А. О., Леонтьева Ф. С., Новикова И. В. Биологическая роль свободных радикалов в развитии патологических состояний // *Международ. мед. журн.* — 2012. — №3. — С. 98-104.
34. Galagudza M.M., Blokhin I.O., Shmonin A.A., Mischenko K.A. Reduction of myocardial ischemia-reperfusion injury with pre- and postconditioning: molecular mechanisms and therapeutic targets // *Cardiovasc. Hematol. Disord. Drug Targets.* — 2008. — Vol. 1, No. 8. — P. 47-65.
35. Минасян С.М., Галагудза М.М., Сонин Д.Л. и др. Методика перфузии изолированного сердца крысы // *Регионарное кровообращение и микроциркуляция.* — 2010. — Т. 4, № 8. — С. 54-59.
36. Попов А.У., Salmin V.V., Fursov A.A. et.al. Automated laser spectrofluorimeter for monitoring of myocardial metabolism // *Proceedings of SPIE.* — 2006. — P. 6284: 6284J.
37. Козинцев В.И., Белов М.Л., Городничев В.А., Федотов Ю.В. Основы количественного лазерного анализа. — М.; Изд-во МГТУ им. Н.Э. Баумана, 2003. — 352 с.